ISSN: 0004-4881

Revista de la Asociación Odontológica Argentina

Publicación fundada en 1898
Buenos Aires, Argentina

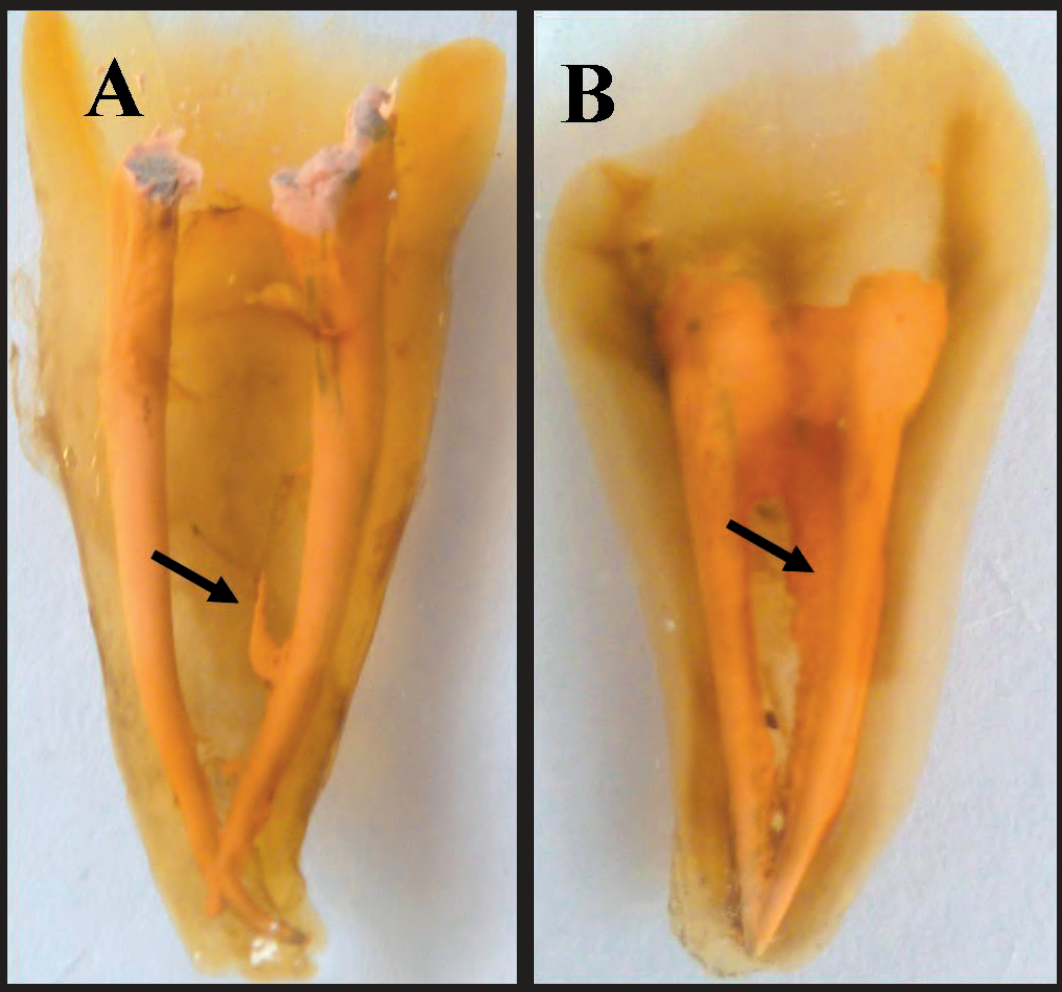

Volumen 104 | Número 1 | Marzo 2016

Estudio comparativo de la penetración de la gutapercha en las irregularidades del conducto radicular: sistema GuttaCore y técnica de cono único

Aggregatibacter actinomycetemcomitans en periodontitis crónica en individuos de Corrientes, Argentina. Estudio preliminar

Concordancia entre las conductometrías electrónica y radiográfica. Un estudio *in vivo*

Volumen 104 | Número 1 | Marzo 2016
REVISTA DE LA ASOCIACIÓN ODONTOLÓGICA ARGENTINA
PÁGS. 1-47

Revista de la Asociación
Odontológica
Argentina

Editor responsable
Asociación Odontológica Argentina

Directora Editorial
Rosa Scavo
director.raoa@aoa.org.ar

Editora Ejecutiva
Violeta Kurlat de Eskenazi
violeta.kurlat@aoa.org.ar

Comité de Redacción
Roberto Della Porta, Escuela de Odontología, USAL / AOA
María Emilia Iglesias, Universidad de Buenos Aires
Mariana Picca, Universidad de Buenos Aires

Consejo Evaluador
Los trabajos presentados en la Revista de la Asociación Odontológica Argentina son revisados por pares, proceso por el cual se asegura su calidad, así como su validez y rigor científico. Se recurre a evaluadores externos a la entidad editora de esta publicación, quienes constituyen el Consejo Evaluador. El arbitraje es un proceso altruista no remunerado y representa un aporte personal al desarrollo de la ciencia. Los integrantes del Consejo Evaluador se publican en el último número del año.

Comité Editorial
Darío Adolfi, Universidad de San Pablo, Brasil
Alberto Bustamante, USAL/AOA
Fermín Carranza, Universidad de California, Estados Unidos
Alberto J. Dell'Acqua, USAL/AOA
José Carlos Elgoyhen, USAL/AOA
Fernando Goldberg, USAL/AOA
Eugenio L. Henry, Sociedad Argentina de Endodoncia
Ricardo L. Macchi, Universidad de Buenos Aires
Guillermo Raiden, Universidad Nacional de Tucumán
Ricardo Roisinblit, Sociedad Argentina de Odontología Geriátrica
Mariano Sanz, Universidad Complutense de Madrid, España
Zulema Targovnik, Federación Iberopanamericana de Periodoncia, Argentina

Domicilio legal: Junín 959 (C1113AAC)
Ciudad Autónoma de Buenos Aires, Argentina

Corrección: Julia Taboada
Diseño y diagramación: Estudio Sigma S.R.L.
Imprenta: Mundial S.A., Cortejarena 1862,
Buenos Aires, Argentina

Datos de edición:
volumen 104, número 1
marzo de 2016

Tirada: 12.000 ejemplares

Propiedad intelectual
Es propiedad de la Asociación Odontológica Argentina.
Número de registro DNDA: 5249709.
La Revista de la Asociación Odontológica Argentina no puede ser reproducida ni total ni parcialmente por medio alguno, tampoco traducida a otros idiomas, sin previa autorización por escrito del editor. Los trabajos científicos publicados expresan exclusivamente la opinión de los autores, y los editores y los miembros del Consejo Evaluador no tienen ningún interés comercial, ni patrocinan o acreditan los productos comerciales o los procedimientos de diagnóstico o de tratamiento mencionados en los artículos.

La Revista de la Asociación Odontológica Argentina está indizada en la base de datos LILACS de la Biblioteca Regional de Medicina (BIREME), Brasil, y figura en el directorio Latindex (categoría 1) (Título clave abreviado: *Rev Asoc Odontol Argent*).

Premios recibidos por la revista
Gran Premio
III Congreso Odontológico, Brasil (1929)
Premios F. Antonio Rizzuto, otorgados por la Asociación de la Prensa Técnica y Especializada Argentina (APTA)
"Mejor Labor Científica" (1965; 1995; 2000)
"Primer Accésit - Categoría Publicaciones Científicas" (1999)

Publicación fundada en 1898

La Revista de la Asociación Odontológica Argentina (RAOA) (ISSN 0004-4881), de periodicidad trimestral, se publica los meses de marzo, junio, septiembre y diciembre. Es propiedad de la Asociación Odontológica Argentina y está dirigida a los socios de la Institución, del país y del exterior.
El objetivo de la revista es la actualización y la divulgación de los conocimientos científicos de la odontología y de las ciencias de la salud, fomentando y apoyando las nuevas iniciativas que incrementan la producción local y el acceso general de la literatura científica de calidad por medio de la publicación de trabajos científicos inéditos. Contiene trabajos de investigación científica, revisiones sistemáticas y metaanálisis, trabajos de revisión, casos clínicos o serie de casos, y comunicaciones breves. Los trabajos recibidos son evaluados por profesionales con conocimiento en el tema tratado, de acuerdo con normas internacionales. Se impulsa el envío de correspondencia para la sección "Cartas al director", abierta a todos los profesionales que deseen expresar sus comentarios sobre los trabajos publicados. Los artículos podrán ser identificados en Internet por medio de buscadores usuales y en las bases de datos regionales.
El Comité Editorial de la revista adopta las pautas establecidas por el Comité Internacional de Editores de Revistas Médicas y se ajusta a los principios de la Declaración de Helsinki y a los de cuidado de animales de experimentación del Institute of Laboratory Animal Research y del Council for International Organizations of Medical Sciences (CIOMS).
Los autores que deseen remitir trabajos para su publicación deberán considerar las instrucciones que se publican en el primer número de cada volumen, que también pueden consultarse en la dirección de Internet *www.aoa.org.ar*, o bien solicitarse por e-mail a *violeta.kurlat@aoa.org.ar* o por correo postal a Junín 959 (C1113AAC), Ciudad Autónoma de Buenos Aires, Argentina.

Foto de tapa: Imágenes de raíces mesiales de molares inferiores obturadas con GuttaCore sin sellador. Flecha en A: conducto accesorio con gutapercha. Flecha en B: la gutapercha ocupa las irregularidades del conducto radicular. / Autores: Fernando Goldberg, Juan Antonio Araujo.

Vol.104

Revista de la Asociación Odontológica Argentina
ISSN 0004-4881
Volumen 104, número 1 (marzo de 2016)

ÍNDICE

Editorial

Endodoncia
Superbacterias en acción. ¿Intentos de reacción? 1-3
Superbacteria in action. A logical evolution?
Elena Pruskin

Investigación

Endodoncia
Estudio comparativo de la penetración de la gutapercha en las irregularidades del conducto radicular: sistema GuttaCore y técnica de cono único 4-8
Comparative study of gutta-percha penetration in the root canal irregularities: GuttaCore system and single cone technique
Fernando Goldberg, Juan Antonio Araujo

Microbiología
***Aggregatibacter actinomycetemcomitans* en periodontitis crónica en individuos de Corrientes, Argentina. Estudio preliminar** 9-15
Aggregatibacter actinomycetemcomitans *chronic periodontitis in individuals of Corrientes, Argentina. Preliminary study*
Silvia Ortega, Cynthya Sin, María De Biasio

Endodoncia
Concordancia entre las conductometrías electrónica y radiográfica. Un estudio *in vivo* 16-21
Concordance between electronic and radiographic root canal length determination. An in vivo *study*
Rodolfo Elías Hilú

Casos clínicos

Endodoncia
Obturación única con compuesto de trióxido mineral en diente avulsionado con reabsorción radicular. Informe de un caso 22-26
Single obturation with mineral trioxide aggregate in a avulsed tooth with root resorption. A case report
Adolfo Marriaga Gutiérrez, Eduardo Navarro-Jiménez, Yeilin Salazar, Daniela Otero Mercado

Periodoncia
Aspectos quirúrgicos de la regeneración ósea vertical con membrana con refuerzo de titanio, de forma simultánea a la colocación de implantes. Informe de un caso 27-37
Surgical aspects of vertical ridge augmentation with titanium-reinforced membrane simultaneous to implant placement. Case report
Mariana Andrea Rojas, Nelson Carranza

Endodoncia
Fístula cutánea: un caso clínico 38-41
Cutaneous fistula: a case report
Santiago Frajlich

Revisión

Periodoncia
Suplementos dietarios en periodoncia. Revisión bibliográfica narrativa 42-47
Additives in periodontics. Narrative literature review
Heriberto Lavandeira, Ximena García

Superbacterias en acción. ¿Intentos de reacción?

Superbacteria in action. A logical evolution?

Elena Pruskin

Dictante de cursos y conferencista de la especialidad de Endodoncia de la Asociación Odontológica Argentina. Autora de trabajos clínicos y de investigación de la especialidad. Miembro activo de la American Association of Endodontists.

Resumen

Desde 1928, los antibióticos eran las primeras armas contra los microorganismos. En 1998 apareció una bacteria resistente que permitió el incremento de las enfermedades infecciosas.

Cuanto más expuesta esté una población bacteriana a un antibiótico, las bacterias que sobrevivan se harán más resistentes, aun para defenderse de futuros antibióticos.

Pero su empleo está justificado como método de profilaxis en pacientes médicamente comprometidos.

En principio, debe indicarse medicación local para reducir la carga microbiana.

El profesional debe saber cuándo recetar un antibiótico, y no olvidar que éste es un coadyuvante del tratamiento, ya que es el propio sistema inmune del paciente el que realiza la curación.

Palabras clave: Antibióticos, infección en endodoncia y en periodoncia, medicación local, resistencia bacteriana.

Abstract

From 1928 till 1998, when resistant bacteria emerged which allowed the increase of infectious diseases, antibiotics were the first and most effective weapon against microorganisms.

The greater the exposure of a bacterial population to an antibiotic, the more likely the surviving bacteria will become resistant thus it is their biological response to the unfavorable effect of antibiotics.

The use of antibiotics is justified as prophylaxis for medically compromised patients.

Local medication is first indicated to reduce bacterial burden.

Information concerning the rational use of antibiotics is mandatory as is the reminder that they are only an assistant to the main treatment. The patient's immune system is the one that actually performs the cure.

Key words: *Antibiotics, bacterial resistance, endodontic and periodontic infections, local medication.*

Los microorganismos han sido los únicos habitantes en nuestro planeta por billones de años, hasta que apareció un nuevo animal, el hombre, llamado "animal racional". ¿Pueden los microorganismos haberse sentido invadidos?

Lo cierto es que los antibióticos (ATB), primeras armas en la defensa, dieron buenos resultados en la lucha contra enfermedades infecciosas generales como tuberculosis, sífilis, neumonías y otras infecciones bacterianas. Pero pronto (recordemos que Fleming descubre la penicilina en 1928), en 1998, el *Estafilococo aureus* aparece en un hospital de Nueva York, resistente a los ATB. De esta manera se instaló una resistencia bacteriana, además de mutaciones genéticas dignas de la mayor preocupación hasta ahora, que permitieron un nuevo incremento de las enfermedades infecciosas.

Las mutaciones ocurren espontáneamente y alteran un gen del cromosoma bacteriano. Una vez producida una mutación, todos los descendientes adquieren el nuevo rasgo.

Muchas mutaciones pueden debilitar a la bacteria, pero difícilmente lo logren en microorganismos más

fuertes. Algunas bacterias, por ejemplo, producen betalactamasa, una enzima que neutraliza el efecto de la penicilina.

La transferencia de material genético entre bacterias es un mecanismo de supervivencia mucho más efectivo; permite a familias de bacterias de distintas especies microbianas compartir los mismos rasgos aumentando su resistencia. Cuanto más expuesta está una población bacteriana a un ATB, las bacterias que sobreviven se hacen más resistentes, aun para defenderse del ataque de futuros ATB. A éstas se las llama superbacterias, y su difusión ya sobrepasó la creación de nuevas drogas que las controlen.

En endodoncia, investigaciones clínicas han demostrado que la administración de ATB de forma previa al tratamiento no reduce la incidencia de agudizaciones posteriores a éste. Para justificar su empleo durante una agudización, deben presentarse signos y síntomas que indiquen una infección persistente o sistémica, como fiebre y escalofríos, celulitis diseminada, debilidad y mareos, trismus. Es decir que se justifica su empleo como profilaxis para pacientes médicamente comprometidos.

Sólo en casos agudos –por ejemplo, absceso alveolar agudo (AAA)–, las bacterias pueden desafiar las defensas del huésped e invadir el tejido periapical, y persistir a partir de una fístula (sale el contenido infeccioso, pero también penetran bacterias). Estas fístulas cicatrizan luego del tratamiento del conducto, es decir, de la eliminación de la infección. Algunas perduran o vuelven a abrirse debido a bacterias residuales en el área extrarradicular, la superficie de la raíz, los conductos laterales, los canalículos dentinarios, que están protegidas ante el sistema inmune de defensa normal del organismo. Estas bacterias no sólo pueden sobrevivir, sino también multiplicarse de acuerdo a la disponibilidad de los nutrientes.

El tamaño de la lesión periapical está relacionado con el tipo de especies y con la cantidad de bacterias presentes, y depende del equilibrio entre los microorganismos y sus toxinas, y entre éstos y las defensas del huésped. El sinergismo bacteriano es un factor de virulencia y puede desarrollar síntomas (anaeorobios obligados y otras bacterias anaeróbicas); en lesiones asintomáticas hay menor cantidad de bacterias.

La radiografía revela la reabsorción ósea y también la radicular. Si la lesión es de larga data (tamaño y radiolucidez), difícilmente la preparación químico-mecánica sea suficiente; será necesaria una medicación local entre sesiones, que pueda controlar mejor y prevenir la persistencia de la infección en el conducto y en el área periradicular, y remover bacterias organizadas en biofilms. Si bien la medicación no asegura su eliminación total, reduce el peso microbiano intrarradicular por debajo de la sensibilidad de los cultivos, con un pronóstico más favorable.

Este procedimiento es aplicable también cuando hay sintomatología y una lesión apical con exudado abundante, o si se trata de un retratamiento, un AAA, o existen dificultades anatómicas o iatrogénicas.

Aunque la medicación local es la indicada para reducir la carga microbiana, la aplicación de un solo agente antimicrobiano puede favorecer a células que persisten, rápidamente adaptables, que pueden iniciar una nueva población bacteriana. Esto explicaría por qué sobreviven luego de una medicación con hidróxido de calcio, una vez que se disipó su efecto.

Los ATB locales –como el 3Mix– son empleados con éxito, pero la búsqueda de nuevos antimicrobianos continúa. Últimamente se investigan enzimas, por ejemplo.

La enfermedad periodontal (periodontitis) es una infección provocada por bacterias Gram negativas alojadas dentro de la bolsa periodontal. Son más de 400 especies, que se organizan en forma de biofilm y se extienden por la superficie radicular. Es impenetrable para cualquier medicamento; éstos no reemplazan la terapia periodontal mecánica. El raspaje y alisado radicular es imprescindible.

Asimismo, durante el raspaje radicular, el cemento puede ser removido exponiendo la dentina, y ésta, a través de los canalículos dentinarios, difundir hacia el ligamento periodontal la medicación endodóntica que hubiere. Esto puede suceder aun en presencia de barro dentinario y cemento radicular, e interferir en la regeneración tras una cirugía periodontal. En este caso, se aconseja finalizar primero el tratamiento endodóntico.

Sin embargo, si la terapia mecánica no quirúrgica o quirúrgica indicada en primer lugar o la colaboración del paciente no son suficientes, los ATB –tanto por vía sistémica como local– son indicados como complemento del tratamiento, en los casos de: periodontitis crónicas moderadas o severas, agresivas, gingivitis y periodontitis ulceronecrosante, abscesos periodontales, y periodontitis crónicas severas con algún compromiso sistémico del paciente.

El sistema inmunológico alterado influye en cualquier tratamiento; lo novedoso es que nuevas drogas inmunomodulatorias tienen el potencial para mejorar los resultados.

En años recientes, una revolucionaria clase de drogas biológicas diseñadas por la ingeniería genética fue prescrita a pacientes con enfermedades crónicas inflamatorias en las cuales las drogas clásicas fracasaron. A pesar

de los grandes avances en ingeniería genética y medicina en general, no se han desarrollado nuevos grupos de ATB desde hace más de treinta años.

Para el epidemiólogo estadounidense David Morens, incluso si hubiera una manera de limitar el uso agrícola y la sobreprescripción de ATB, todavía tendríamos un gran problema. Y agrega: "La sociedad necesita conocer esta amenaza".

A raíz de esto, la Sociedad Argentina de Infectología junto con el Ministerio de Salud de la Nación y otros organismos pertinentes comenzaron en 2015 un programa a favor del uso apropiado de los ATB.

Según el Centro de Control de Enfermedades de los Estados Unidos, el 50% de los ATB que se recetan normalmente son innecesarios e inapropiados. Una prueba de esta inquietud es la tendencia de los trabajos publicados en dos revistas: *Journal of Endodontics* e *International Endodontic Journal*, durante dos períodos (1999-2003 y 2009-2013). Los temas relacionados con la biología y la preparación química y la desinfección se incrementaron significativamente de 9% a 12,5% durante el segundo período.

En conclusión, es preciso que el profesional –tanto el odontólogo general como el especialista– esté informado y sepa cuándo recetar justificadamente un ATB. Es necesario tener en cuenta que los ATB son un coadyuvante del tratamiento, ya que es el propio sistema inmune del paciente el que realiza la curación.

Como última reflexión, una frase de A.D. Black, introducida por la Dra. Margarita Muruzábal: "La única obligación de un profesional es estudiar toda la vida".

Bibliografía

American Association of Endodontists - Endodontics Colleagues for excellence: Prescription for the Future. Spring/Summer 1999;1-8.

Chang YC, Tai KW, Chou LSS, Chou MY. Effects of camphorated parachlorophenol on human periodontal ligament cells in vitro. *J Endodon* 1999;25:779-81.

Chávez de Paz L. Redefining the persistent infection in root canals: possible role of biofilm communities. *J Endodon* 2007;33:652-62.

Cotti E, Schirru E, Acquas E, Usai P, An overview on biologic medications and their possible role in apical preriodontitis. *J Endodon* 2014;40;1902-11.

Kiryu T, Hoshino F, Iwaku M, Bacteria invading periapical cementum. *J Endodon* 1994;20:169-72.

Park OJ, Kim J, Yang J, Yun CH, Han SH. Enterococcus faecalis inhibits osteoblast differentiation and induces chemokine expression. *J Endodon* 2015;41:80-5.

Rocas IN, Siqueira JF. In vivo antimicrobial effects of endodontic treatment procedures as assessed by molecular microbiologic techniques. *J Endodon* 2011;37:304-10.

Siqueira JF, De Uzeda M. Intracanal medicaments: evaluation of the antibacterial effects of chlorhexidine, metronidazole and calcium hydroxide associated with three vehicles. *J Endodon* 1997;23:167-9.

Soriano de Souza CA, Palmier Teles R, Souto R, Escobar Chávez MA, Vieira Colombo AP. Endodontic therapy associated with calcium hydroxide as an intracanal dressing: Microbiologic evaluation. *J Endodon* 2015;31:79-83.

Sosa L, Dávila L, Quiñonez B, Infante L. Uso terapéutico de los antibióticos en el tratamiento periodontal. Revisión de la literatura. *Rev Asoc Odontol Argent* 2015;103:35-46.

Tay CX, Quah SY, Lui JN, Soo Hoon Yu V, Tan KS. Matrix metalloproteinase inhibitor as an antimicrobial agent to eradicate enterococcus faecalis biofilm. *J Endodon* 2015;41:658-63.

Tzanetakis GN, Stefopoulos S, Loizides AL, Kakavetzos VD, Kontakiotis EG. Evolving trends in endodontic research: an assessment of published articles in 2 leading endodontic journals. *J Endodon* 2015;41:1962-8.

Contacto:
Elena Pruskin
elenapruskin@hotmail.com
José Hernández 2461, 5º "18" (C1426EOQ)
Ciudad Autónoma de Buenos Aires, Argentina

Estudio comparativo de la penetración de la gutapercha en las irregularidades del conducto radicular: sistema GuttaCore y técnica de cono único

Comparative study of gutta-percha penetration in the root canal irregularities: GuttaCore system and single cone technique

Presentado: 22 de febrero de 2016
Aceptado: 4 de marzo de 2016

Fernando Goldberg, Juan Antonio Araujo
Cátedras de Endodoncia I y II, Escuela de Odontología, Universidad del Salvador / Asociación Odontológica Argentina

Resumen

Objetivo: Comparar *ex vivo* el grado de penetración de la gutapercha en las irregularidades anatómicas del conducto radicular mediante el uso dos técnicas de obturación endodóntica: la de cono único y el sistema GuttaCore.

Materiales y métodos: Se utilizaron 40 molares inferiores cuyos conductos mesiales fueron instrumentados hasta la longitud de trabajo con los instrumentos mecanizados del sistema WaveOne Primary (Dentsply/Maillefer, Ballaigues, Suiza). Las raíces mesiales se dividieron al azar en cuatro grupos (A, B, C y D) de 10, de modo que en cada uno hubiera 20 conductos radiculares. Los conductos radiculares del grupo A fueron obturados con cono único de gutapercha, y los del grupo B, con el sistema GuttaCore. En ninguno de estos dos grupos se utilizó sellador endodóntico. Los conductos de los grupos C y D se obturaron de forma similar a los anteriores, pero en estos dos casos se empleó el sellador endodóntico AHPlus (Dentsply DeTrey GmbH, Konstanz, Alemania). Los especímenes fueron transparentados y fotografiados, y las imágenes se analizaron en los tres tercios radiculares de acuerdo a la categorización preestablecida. Los resultados fueron evaluados estadísticamente mediante la prueba de Chi cuadrado.

Resultados: El grupo B mostró una penetración mayor de la gutapercha en las irregularidades del conducto radicular respecto del grupo A, y esta diferencia fue estadísticamente significativa. En el grupo D, la cantidad de gutapercha detectada en las irregularidades fue significativamente mayor que la hallada en el grupo C.

Conclusión: El sistema de obturación GuttaCore permitió obtener un relleno con gutapercha más completo de las irregularidades anatómicas del conducto radicular, en comparación con la técnica de cono único de gutapercha.

Palabras clave: Cono único, gutapercha, obturación, sistema GuttaCore.

Abstract

Aim: *To compare the gutta-percha single cone technique and the GuttaCore system in relation to the penetration of gutta-percha in the anatomic irregularities of the root canal.*

Materials and methods: *The root canals of forty lower molars were instrumented with WaveOne Primary (Dentsply/Maillefer, Ballaigues, Suiza) up to the working length were used in this study. The mesial roots were divided at random into four groups of 10 making up 20 root canals per group. Group A was obturated with the gutta-percha single cone technique and group B with the GuttaCore system. No sealer was used in either group. Group C was filled like group A but Sealer was included as well as group D which was filled with GuttaCore System plus AHPlus sealer. The specimens were cleared and photographed and the images evaluated in the three thirds according to a pre-established score. Data were statistically analyzed using the Chi-square test.*

Results: *Group B showed a greater gutta-percha penetration in the irregularities of the root canal than the Group A and this difference was statistically significant. In group D the amount of gutta-percha detected in the irregularities was statistically superior that in group C.*

Conclusion: *The GuttaCore system allows a more complete filling of the anatomic irregularities of the root canal with gutta-perchal than the gutta-percha single cone technique.*

Key words: *GuttaCore system, gutta-percha, obturation, single cone.*

Introducción

Tras un correcto diagnóstico, el éxito del tratamiento endodóntico se basa en limpiar, conformar y obturar adecuadamente el sistema de conductos radiculares.[1] En este sentido, la obturación endodóntica debe proveer el sellado tridimensional de la intrincada anatomía, a fin de incomunicar el conducto radicular del ligamento periodontal, dejando a este último en condiciones de preservar o reestablecer la salud perirradicular. Al respecto, es fundamental que el material de obturación se mantenga física y químicamente estable en el conducto radicular. La solubilidad y la desintegración de estos materiales en el interior del conducto radicular genera espacios que pueden ser ocupados por las bacterias remanentes, que encuentran allí un lugar propicio para su persistencia y desarrollo.

Numerosos estudios destacan la solubilidad y la desintegración de los distintos selladores endodónticos, por lo cual recomiendan que la obturación del conducto radicular contenga, mayoritariamente, gutapercha, acompañada por sólo una película superficial de sellador.[2-6]

Luego de la técnica de condensación vertical de la gutapercha caliente,[1] han surgido numerosos y variados sistemas que emplean gutapercha termoplastificada.[7] Entre estos sistemas se encuentra el Thermafil (Dentsply/Maillefer, Ballaigues, Suiza), que consiste en un vástago plástico recubierto de gutapercha que, tras calentarlo en un horno especial, se inserta en el conducto radicular ya limpio y conformado.[8] Este sistema es predecesor del GuttaCore (Dentsply Tulsa Dental Specialties, TN, Estados Unidos), que se basa en el mismo principio pero con algunas modificaciones: el vástago es más flexible y de fácil remoción (parcial o total), y está compuesto por gutapercha cuyas cadenas poliméricas se disponen de forma cruzada.[9] La gutapercha que recubre el vástago tiene gran viscosidad, corrimiento y adhesividad, y su temperatura de fusión es de 56 ºC.

El GuttaCore (Dentsply Tulsa Dental Specialties) se comercializa en calibres y conicidades correspondientes al sistema recíproco WaveOne (Dentsply/Maillefer).

El objetivo del presente estudio fue comparar el grado de penetración de la gutapercha en las irregularidades anatómicas del conducto radicular al emplear el sistema GuttaCore (Dentsply Tulsa Dental Specialties) y la técnica de cono único, con o sin uso de sellador.

Materiales y métodos

El protocolo de este trabajo fue previamente revisado y aprobado por el Comité de Ética para la Investigación Científica de la Asociación Odontológica Argentina.

En este estudio *ex vivo* se utilizaron 40 molares inferiores, primeros y segundos molares, con un total de 80 conductos radiculares. Los molares fueron sumergidos en una solución de hipoclorito de socio (NaClO) al 5,25% durante 24 horas, y luego lavados con agua corriente por 15 minutos. Dichos molares presentaron superficies coronarias no muy destruidas y con desarrollo radicular completo. Se realizaron las aperturas de acceso de forma convencional, y se prepararon los tercios coronarios de los conductos radiculares mesiales de los molares con instrumentos WaveOne Primary (Dentsply/Maillefer), con movimiento de cepillado. A continuación se determinó la longitud de trabajo (LT) introduciendo una lima tipo K #10 (Dentsply /Maillefer) hasta verla a la altura del foramen apical correspondiente. A la medida obtenida se le redujo 1 mm, a fin de considerarla como la LT final. Los conductos mesiales de los molares fueron instrumentados hasta la LT con una lima WaveOne Primary (Dentsply/Maillefer) de acuerdo a las instrucciones del fabricante. Para ese fin se empleó un motor XSmart Plus (Dentsply/Maillefer). Los conductos radiculares mesiales fueron irrigados con 2 ml de una solución de NaClO al 5,25% al comenzar la instrumentación, durante ésta y al terminar. Una vez finalizada la preparación, se utilizaron 2 ml de EDTAC (Farmadental, Buenos Aires, Argentina) activados durante 1 minuto con el Endoactivator (Dentsply/Maillefer) y una punta de calibre Medium (Dentsply/Maillefer) a 10.000 cpm. Luego se irrigaron los conductos radiculares con 2 ml de una solución de NaClO al 5,25% activada durante 30 segundos con el Endoactivator (Dentsply/Maillefer) a 10.000 cpm. Durante el procedimiento final de irrigación se tuvo en cuenta que la aguja utilizada penetrase libremente hasta el inicio del tercio apical de cada conducto radicular. A tal efecto, se insertó en la aguja mencionada un tope de goma fijado a 3 mm de la LT. Los conductos se secaron con conos de papel F2 del sistema ProTaper Universal (Dentsply/Maillefer), y los molares se dividieron al azar en cuatro grupos de 10 especímenes cada uno.

Grupo A. Se procedió a la obturación de cada conducto radicular (n=20) con un cono único de gutapercha Primary (Dentsply/Maillefer) que ajustase en la LT.

Grupo B. En cada conducto radicular (n=20) se probó el verificador Primary del sistema GuttaCore (Dentsply Tulsa Dental Specialties) constatando que alcanzase la LT. A continuación se ajustó el tope de goma del obturador GuttaCore Primary (Dentsply Tulsa Dental Specialties) en la LT y se colocó en el horno Termaprep 2 (Dentsply/Maillefer). Finalizado el tiempo de reblandecimiento de la gutapercha, se introdujo el obturador suavemente en el conducto radicular hasta la LT.

En los grupos A y B no se empleó sellador endodóntico, a fin de no entorpecer la observación del comportamiento de la gutapercha. En todos los molares, las cavidades coronarias fueron obturadas con ionómero de vidrio Densell Type 2 (GDK Densell Dental Technology, Buenos Aires, Argentina).

Grupo C. Se empleó el mismo procedimiento que en el grupo A, pero previamente se colocó en el conducto radicular sellador endodóntico AHPlus (Dentsply DeTrey GmbH, Konstanz, Alemania), introduciendo una lima tipo K #25 (Dentsply/Maillefer) recubierta con sellador hasta la LT.

Grupo D. Se empleó el mismo procedimiento que en el grupo B, pero previamente se introdujo en el tercio coronario del conducto radicular el sellador AHPlus (Dentsply DeTrey), utilizando un cono de papel F2 del sistema ProTaper Universal (Dentsply/Maillefer) recubierto con el sellador.

A continuación, se obtuvieron radiovisiografías en sentido próximo-proximal de todas las raíces de los cuatro grupos, a fin de constatar la calidad de las obturaciones. Con un disco de carborundum rotando a baja velocidad, se seccionaron las raíces distales a la altura de la cámara pulpar. Los especímenes fueron sumergidos en agua destilada durante 48 horas y sometidos luego a su transparentación de acuerdo al procedimiento descripto por Canzani *et al*.[10]

Los especímenes transparentados fueron fotografiados con una cámara digital Panasonic DMC-FH22 (Panasonic, China), y las imágenes, analizadas en el monitor de una computadora. A los fines de la evaluación, se dividió la longitud de las raíces en tres tercios iguales y se elaboró la siguiente categorización: 0. Ausencia de gutapercha en las irregularidades; 1. Presencia de gutapercha en las irregularidades de un solo tercio de la raíz; 2. Presencia de gutapercha en las irregularidades de dos de los tercios de la raíz; 3. Presencia de gutapercha en las irregularidades de los tres tercios de la raíz.

Resultados

Los resultados pueden observarse en las tablas 1 y 2.

El grupo A mostró una menor penetración de gutapercha en las irregularidades anatómicas del conducto radicular que el grupo B, y esta diferencia fue estadísticamente significativa (p<0,01) (figs. 1 y 2). En el grupo C, la cantidad de gutapercha detectada en las irregularidades fue significativamente menor que en el grupo D (p<0,01) (figs. 3 y 4).

Discusión

La anatomía de los conductos radiculares es altamente compleja, pues se caracteriza por la presencia de curvaturas, calcificaciones, conductos accesorios, istmos, etcétera.

Con los procedimientos de limpieza y conformación del sistema de conductos radiculares se obtiene una aceptable remoción de su contenido; pero, tal como lo señalan diferentes publicaciones, ésta dista

Tabla 1. Evaluación comparativa de la presencia de gutapercha en las irregularidades de los diferentes tercios radiculares, con técnica de cono único y sistema GuttaCore, sin emplear sellador (grupos A y B).

Categoría	Técnica		Total
	Cono único	GuttaCore	
0	8	0	8
1	2	3	5
2	0	5	5
3	0	2	2
Total	10	10	20

Chi-cuadrado: 15,2 (p<0,01).

Tabla 2. Evaluación comparativa de la presencia de gutapercha en las irregularidades de los diferentes tercios radiculares, con técnica de cono único y sistema GuttaCore, con empleo de sellador (grupos C y D).

Categoría	Técnica		Total
	Cono único	GuttaCore	
0	9	1	10
1	1	3	4
2	0	2	2
3	0	4	4
Total	10	10	20

Chi-cuadrado: 13,4 (p<0,01).

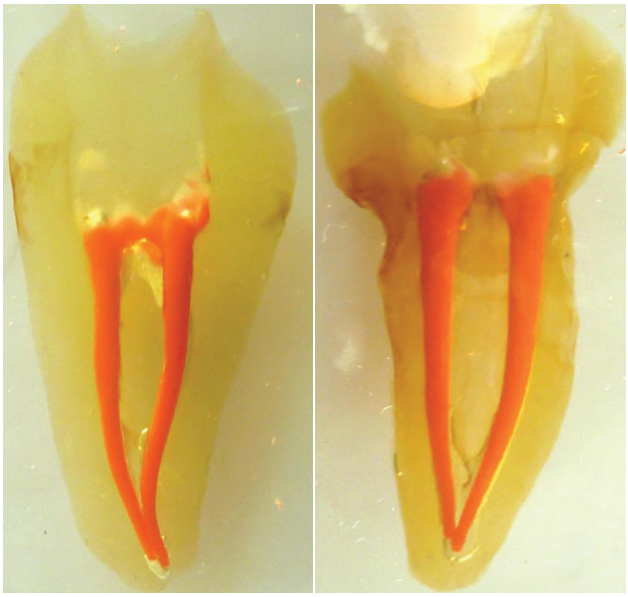

Figura 1. Imágenes representativas de las raíces mesiales de molares inferiores obturadas con cono único de gutapercha sin sellador (grupo A), en las que se observa la presencia del cono dentro del conducto radicular sin obturar irregularidades.

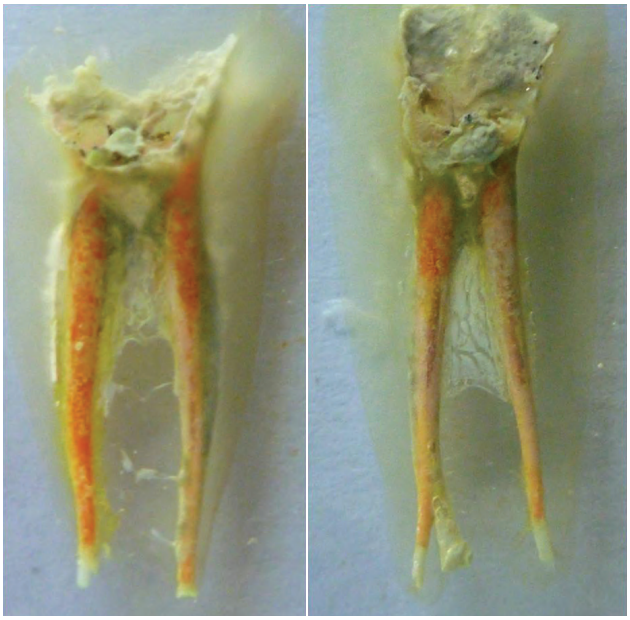

Figura 3. Imágenes representativas de las raíces mesiales de molares inferiores obturadas con cono único de gutapercha y sellador (grupo C), en las que se observa sólo el sellador llenando las irregularidades.

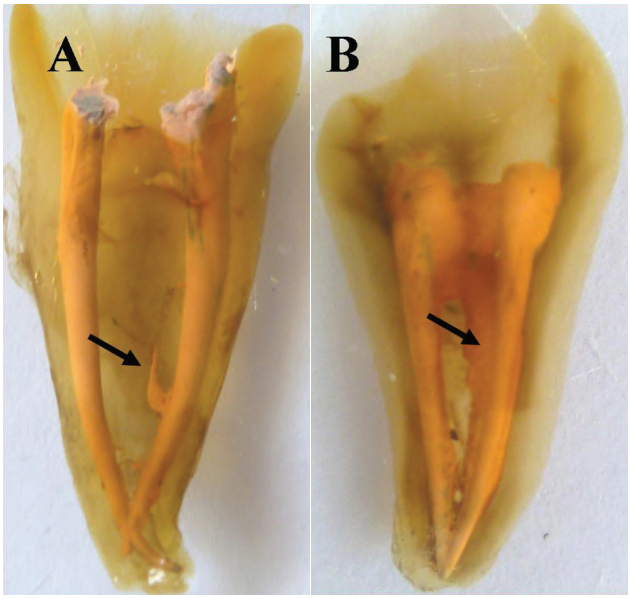

Figura 2. Imágenes representativas de las raíces mesiales de molares inferiores obturadas con GuttaCore sin sellador (grupo B), en las que se destaca la presencia de gutapercha en las irregularidades del conducto radicular. A: Conducto accesorio con gutapercha (flecha). B: Aletas correspondientes a la forma oval del conducto radicular ocupadas por gutapercha (flecha).

Figura 4. Imágenes de raíces mesiales de molares inferiores obturadas con GuttaCore y AHPlus (grupo D), en las que se evidencia la presencia del sellador y la gutapercha ocupando diferentes irregularidades anatómicas del conducto radicular.

de ser completa.[11,12] En ese sentido, la obturación es una fase importante del procedimiento endodóntico, dado que colabora con mantener el estado alcanzado por la instrumentación, evitando la filtración vía coronaria y apical e impidiendo el desarrollo de las bacterias remanentes luego de la preparación quirúrgica.[13]

Si bien algunos estudios destacan que los sistemas mecanizados facilitan la obtención de preparaciones

aptas para el uso del cono único de gutapercha,[14] otras publicaciones señalan la falta de correspondencia entre el conducto radicular instrumentado y los conos de gutapercha en sus variados calibres y conicidades.[15,16] De todas maneras, en ambas situaciones siempre será necesaria una importante cantidad de sellador para ocupar el espacio que dejan las anfractuosidades anatómicas no obturadas por la gutapercha.

En esta experiencia, se tomó como técnica comparativa la del cono único de gutapercha, por ser la más empleada en nuestro medio.

De acuerdo a lo observado en el presente estudio, con el sistema GuttaCore, la gutapercha cubre más irregularidades de la anatomía interna del conducto radicular que con la técnica de cono único, conformando una masa homogénea de obturación. Estos resultados coinciden con los obtenidos por diferentes autores, quienes realizaron obturaciones con el Thermafil.[11-19] Frente a este último, el obturador del GuttaCore tiene la ventaja de ser fácilmente removido (parcial o totalmente), ya sea en la preparación en anclaje intrarradicular como para el retratamiento.[9]

En los grupos A y B, las técnicas de obturación fueron empleadas sin sellador endodóntico, a fin de observar con claridad el comportamiento de la gutapercha. Cuando al GuttaCore se le adicionó el sellador, se obtuvo una obturación con características de tridimensionalidad excelentes, que rellenaba adecuadamente el conducto radicular en los diferentes tercios, asegurando un sellado eficiente y permanente.

Conclusión

El sistema GuttaCore produce una obturación de gutapercha más completa en la irregularidad anatómica del conducto radicular respecto de la técnica de cono único de gutapercha.

Agradecimientos: Al Dr. Ricardo L. Macchi, por su colaboración en el análisis estadístico.

Los autores declaran no tener conflictos de interés en relación con este estudio y afirman no haber recibido financiamiento externo para realizarlo.

Referencias

1. Schilder H. Filling root canals in three dimensions. *Dent Clin North Am* 1967;11:723-44.
2. Langeland K. Root canal sealant and pastes. *Dent Clin North Am* 1974;18:309-27.
3. Grosman LI. Solubility of root canal cements. *J Dent Res* 1978;57:927.
4. Peters DD. Two-year in vitro solubility evaluation of four gutta-percha sealer obturation techniques. *J Endod* 1986;12:139-45.
5. Kaplan AE, Goldberg F, Artaza LP, De Silvio A, Macchi RL. Disintegration of endodontic cements in water. *J Endod* 1997;23:439-41.
6. Tay FR, Pashley DH, Loushine RJ, Kuttler S, García-Godoy F, King NM, Ferrari M. Susceptibility of a polycaprolactone-base canal filling material to degradation. Evidence of biodegradation from a simulated field test. *Am J Dent* 2007;20:365-9.
7. Soares IJ, Goldberg F. *Endodoncia. Técnica y fundamentos*. 2ª ed. Buenos Aires. Editorial Médica Panamericana. 2012, pp. 247-56.
8. Johnson WB. A new gutta-percha technique. *J Endod* 1978;4:184-8.
9. Gutmann J. Innovative changes in core-carrier root canal obturation. *Endod Pract* 2012;12-8.
10. Canzani JH, Testa R, García Fernández E, Santía C. Transparencia de dientes. Su utilidad en la enseñanza preclínica de la endodoncia. *Rev Asoc Odontol Argent* 1984;72:72-3.
11. Peters OA, Schönenberger K, Laib A. Effects of four Ni-Ti preparation techniques on root canal geometry assessed by micro computed tomography. *Int Endod J* 2001;34:221-30.
12. Paqué F, Balmer M, Attin T, Peters OA. Preparation of oval-shaped root canals in mandibular molars using nickel-titanium rotary instruments: a micro-computed tomography study. *J Endod* 2010;36:703-7.
13. Siqueira Jr JF, Rocas IN. Clinical implications and microbiology of bacterial persistence after treatment procedures. *J Endod* 2008;34:1291-301.
14. Gordon MPJ, Love RM, Chandler NP. An evaluation of .06 tapered gutta-percha cones for filling of .06 taper prepared curved root canals. *Int Endod* J 2005;38:87-96.
15. Manfré S, Goldberg F. Evaluación del ajuste y adaptación de los conos de gutapercha ProTaper al conducto radicular instrumentado con el sistema ProTaper Universal. *Endodoncia* 2010;28:135-40.
16. Chesler MB, Tordik PA, Imamura GM, Goodell GG. Intramanufacturer diameter and taper variability of rotary instruments and their corresponding gutta-percha cones. *J Endod* 2013;39:538-41.
17. Gutmann JL, Saunders WP, Saunders EM, Nguyen L. An assessment of the plastic Thermafil obturation technique Part 2. Material adaptation and sealability. *Int Endod J* 1993;26:179-83.
18. Zmener O, Campusano A. Análisis de la adaptación de la gutapercha termoplastificada del sistema Thermafil a las paredes del conducto radicular. Un estudio in vitro. *Rev Asoc Odontol Argent* 1998;86:26-9.
19. De-Deus G, Reis C, Beznos D, Gruetzmacher de Abranches AM, Coutinho-Filho T, Paciornik S. Limited ability of three commonly used thermoplasticized gutta-percha techniques in filling oval-shaped canals. *J Endod* 2008;34:1401-5.

Contacto:
Fernando Goldberg
fgoldberg@fibertel.com.ar
Gascón 1205, depto. "A" (C1181ACT)
Ciudad Autónoma de Buenos Aires, Argentina

Aggregatibacter actinomycetemcomitans en periodontitis crónica en individuos de Corrientes, Argentina. Estudio preliminar

Aggregatibacter actinomycetemcomitans *chronic periodontitis in individuals of Corrientes, Argentina. Preliminary study*

Presentado: 2 de octubre de 2015
Aceptado: 2 de diciembre de 2015

Silvia Ortega, Cynthya Sin, María De Biasio

Laboratorio de Investigaciones Científicas, Área de Microbiología, Facultad de Odontología;
Servicio Veterinario de Biología Molecular, Facultad de Veterinaria;
Universidad Nacional del Nordeste, Corrientes, Argentina

Resumen

Objetivo: Establecer la prevalencia de *Aggregatibacter actinomycetemcomitans* en pacientes con periodontitis crónica en distintos estadios y la distribución de serotipos, utilizando la técnica de reacción en cadena de la polimerasa.

Materiales y métodos: Participaron 54 sujetos, de entre 35 y 65 años de edad, con diagnóstico de periodontitis crónica. La periodontitis se clasificó en leve, moderada y severa. Como grupo control se incluyeron 24 sujetos sin periodontitis, con los mismos parámetros de inclusión. Para la detección de *Aggregatibacter actinomycetemcomitans* se procesaron muestras de placa subgingival obtenidas con cono de papel absorbente, conservadas a -20 °C hasta su procesamiento. El ácido desoxirribonucleico se extrajo por el método de bromuro de cetiltrimetilamonio, y se utilizó la técnica de reacción en cadena de polimerasa para su identificación y serotipado.

Resultados: Los resultados de las reacciones fueron leídos por electroforesis en geles de agarosa teñidos con bromuro de etidio, y la visualización fue realizada por transiluminación ultravioleta. La prevalencia de *Aggregatibacter actinomycetemcomitans* en periodontitis crónica fue del 14,81%; el serotipo más frecuente fue el *b*. No se obtuvieron diferencias estadísticamente significativas entre los grupos con y sin periodontitis (p=0,064), ni entre los estadios de periodontitis y el serotipo presente (p=0,2139).

Conclusión: Aunque los resultados coinciden con la bibliografía, sería conveniente repetir el estudio sobre una muestra mayor.

Palabras clave: *Aggregatibacter actinomycetemcomitans*, periodontitis, periodontitis crónica, periodontopatógenos, técnica diagnóstico molecular.

Abstract

Aim: *To determine the prevalence of* Aggregatibacter actinomycetemcomitans *in patients at different stages of chronic periodontitis, establishing serotype distribution using the polymerase chain reaction.*

Materials and methods: *Participants were 54 subjects between 35 and 65 years diagnosed with chronic periodontitis,. Periodontitis was classified as mild, moderate and severe. The control group included 24 subjects with the same parameters of inclusion without periodontitis. The presence of* Aggregatibacter actinomycetemcomitans *was detected obtaining subgingival plaque samples with absorbent paper cones that were stored at -20 °C until processing. Deoxyribonucleic acid was extracted by the method of cetyl trimethylammonium bromide and the polimerasa chain reaction technique was used for identification and serotyping. Reaction results were read by electrophoresis in agarose gels stained with ethidium bromide visualized by ultraviolet transillumination.*

Results: *The prevalence of* Aggregatibacter actinomycetemcomitans *obtained in chronic periodontitis was 14.81%; and the most*

frequent serotype was type b. *No statistically significant differences between groups where obtained when comparing individuals with and without periodontitis (p=0.064); and no significant differences were found between stages of periodontitis and its serotype (p=0.2139).*

Conclusion: *Our results are similar to other findings mentioned in the literature. We believe that the sample size should be increased in future studies.*

Keys words: Aggregatibacter actinomycetemcomitans, *chronic periodontitis, molecular diagnostic technic, periodontitis, periodontopathogens.*

Introducción

Aggregatibacter (antes, *Actinobacillus*) *actinomycetemcomitans* (*Aa)* es un cocobacilo o bacilo pequeño Gram negativo, inmóvil, anaerobio facultativo o capnofílico y sacarolítico. Muchos serotipos son mencionados como comensales de esta bacteria. Forma parte de la microbiota bucal, y se localiza principalmente en el *biofilm* supra o subgingival. Es reconocida como habitante normal de la mucosa oral, de la placa dental y de los surcos gingivales,[1] y puede ocasionar infecciones en otras partes del cuerpo por diseminación.[2-5] En 1976 se la halló con frecuencia asociada a periodontitis juvenil localizada; sin embargo, puede contribuir también al desarrollo de otras formas de periodontitis.[6-9]

Tiene, como factores de virulencia, elementos estructurales y productos extracelulares. Presenta fimbrias que favorecen la adhesión a células epiteliales de la encía, y como organismo Gram negativo posee lipopolisacáridos (LPS) en su pared. Otro factor de virulencia es una toxina distensora (Cdt) que actúa sobre linfocitos T y macrófagos, y que permite la unión y la invasión a células epiteliales.[10] Según otros autores, puede alterar el citoesqueleto de fibroblastos humanos y producir su lisis.[11] También es factor de virulencia la producción de leucotoxina, fuerte toxina que invade y altera la función de los polimorfonucleares.[10] El polisacárido O que forma los LPS que rodean al germen permite clasificar a esta bacteria en seis serotipos: *a*, *b*, *c*, *d*, *e*, *f*, a los que se agrega el *g*, recientemente descubierto.[12] Los serotipos *a*, *b* y *c* se recuperan más frecuentemente de la cavidad oral en comparación con los serotipos *d* y *e*, y los serotipos *b* y *c* son los de mayor virulencia.[13]

Hoy la periodontitis es considerada una enfermedad de etiología multifactorial, y entre sus causas se encuentra el factor microbiano.[14-16] Éste es dado por la biopelícula subgingival instalada en el surco gingival, y se compone de una sucesión de bacterias con gran carga virulenta. Entre sus colonizadores se halla el grupo rojo de Socransky,[17] es decir: *Porphyromona gingivalis*, *Tannerella forshytensis*, *Treponema dentícola*.

Como se ha mencionado, *Aa* forma parte de la microbiota bucal; no pertenece al grupo citado, pero es considerado potencialmente patógeno de acuerdo al serotipo que habite en el huésped. Los serotipos más vinculados a la periodontitis agresiva son el *b* –que asimismo se asocia con la producción de betalactamasas, bacteremia y endocarditis– y el *c*, que se aísla principalmente de infecciones extraorales y de cavidades orales sanas.[18] Por esto se hace imprescindible el uso de estudios microbiológicos, que sirven para identificar posibles factores de riesgo, evaluar la severidad de la lesión, determinar el pronóstico, establecer un plan de tratamiento adecuado o elegir un antibiótico específico.[19]

La periodontitis crónica se caracteriza clínicamente por alteraciones de color, textura y volumen de la encía marginal, sangrado durante el sondeo de la bolsa gingival, menor resistencia de los tejidos blandos al sondeo por aumento de la profundidad de la bolsa, pérdida del nivel de inserción durante el sondeo, retracción del margen, pérdida de hueso alveolar, exposición de furcación radicular, aumento de movilidad dentaria y, finalmente, pérdida de la pieza dentaria.[20] Es prevalente en adultos, y se relaciona con la falta de higiene, niveles de biopelícula, y existen otros factores predisponentes locales, como el hábito de fumar, el estrés y factores de riesgo sistémicos.

La gravedad de la periodontitis depende del grado de pérdida de inserción clínica; puede ser leve, moderada o avanzada.[21] La mayoría de las veces, la progresión es de lenta a moderada, sin embargo puede haber momentos de destrucción rápida.

Los métodos de detección de la microbiota subgingival son complejos y específicos. Entre ellos, se mencionan los cultivos selectivos, el inmunodiagnóstico y técnicas moleculares como la reacción en cadena de la polimerasa (PCR). Esta última no utiliza microorganismos vivos; se basa en la amplificación de un fragmento de ADN, por lo que se necesitan sondas de ADN para identificar, más fácil y rápidamente, el germen investigado en la muestra.[19] Varios estudios han utilizado este método para detección de diversos periodontopatógenos en distintos tipos de enfermedad periodontal, y han comparado su efectividad con el tradicional método de cultivo.[21-23]

El objetivo de este trabajo es establecer la prevalencia de *Aa* y sus serotipos en pacientes con periodontitis crónica de la ciudad de Corrientes, Argentina, utilizando la técnica de PCR.

Materiales y métodos

Población. La muestra se compone de dos grupos: uno de 54 personas sistémicamente saludables, con diagnóstico clínico de periodontitis crónica, de entre 35 y 65 años de edad; y otro de 25 personas sin enfermedad periodontal, sistémicamente sanas, con igual rango de edad. Todos asistieron a las clínicas odontológicas de la Facultad de Odontología de la Universidad Nacional del Nordeste. Cada participante firmó el consentimiento de acuerdo al aprobado por el Comité de Bioética de esta institución. Los criterios de exclusión fueron: embarazo, lactancia, presencia de diabetes u otra enfermedad sistémica que alterara el curso de la enfermedad periodontal, terapia periodontal en el último año, o utilización de antimicrobianos de forma sistémica o tópica en los seis meses previos al examen clínico y a la toma de muestras microbiológicas.

Muestras. Después de realizar el examen clínico, se registraron la profundidad de bolsa y la recesión gingival empleando una sonda periodontal calibrada (tipo Marquis) que permitió clasificar la periodontitis en leve (hasta 4 mm), moderada (5 y 6 mm) o severa (más de 6 mm). En cada paciente, se determinaron los dos sitios con mayor profundidad de sondaje. Se aisló la zona con rollos de algodón, se removió la placa supragingival con una torunda de algodón, y se secó el sitio; se tomaron muestras del surco gingival con conos de papel absorbente n.º 30 o 35 (Asorbent Paper Points; Meta, Biomed, Chungbuk, Corea) durante 60 segundos, y se colocaron en tubos Eppendorf, los cuales fueron transportados bajo refrigeración y almacenados a -20 °C hasta su procesamiento.

Extracción de ADN. El material adherido a los conos de papel fue suspendido en solución fisiológica (500 µL) homogeneizando en vórtex durante 10 segundos. Se extrajo el cono de papel, se centrifugó por 4 minutos a 12.000 rpm, se obtuvo un pellet de células y se desechó el excedente de solución fisiológica. El ADN se extrajo por el método de CTAB (bromuro de cetiltrimetilamonio). Se adicionaron al pellet 500 µl de solución de homogenización con bromuro de cetiltrimetilamonio; las muestras se incubaron a 60 °C en baño termostático durante 60 minutos. Se agregó una mezcla (500 µl) de cloroformo/alcohol isoamílico en una proporción de 24:1; se mezcló vigorosamente y se centrifugó a 12.000 rpm durante 3 minutos. Luego se adicionaron 500 µl de una solución de alcohol isopropílico, se agitó nuevamente y se centrifugó por 10 minutos a 13.000 rpm. Se descartó el sobrenadante. Se agregaron 500 µl de alcohol etílico 70%, se agitó de forma lenta, y se centrifugó a 13.000 rpm durante 5 minutos. Se descartó el sobrenadante y se suspendió el pellet en 30 µl de agua tridestilada.

Amplificación por PCR.[9] Las secuencias de cebadores utilizadas para la identificación de *Aa* fueron LKT2 5'- CTAGGTATTGCGAAACAATTTG-3' y LKT3 5'CCTGAAATTAAGCTGGTAATC-3', que amplifican un fragmento de 262 pares de bases. La reacción se realizó en un volumen final de 20 µl. Las concentraciones finales fueron de 1X buffer de PCR, 1,5 mM de $MgCl_2$, 0,25 mM de cada dNTP (Biodynamics, Argentina) 1 µM de cada primer y 2,0 U Taq DNA polimerasa (Promega, Argentina). El programa de ciclado (Termociclador Multigene, Estados Unidos) consistió en una desnaturalización por 2 minutos a 96 °C, seguida de 25 ciclos: 15 segundos a 94 °C, 30 segundos a 54 °C, 60 segundos a 72 °C, con extensión final de 10 minutos a 74 °C e incubación a 4 °C. En todas las reacciones se incluyeron controles negativos y positivos consistentes en agua y ADN obtenidos por el método de lisis con CTAB y su posterior purificación, a partir de cepas de referencia. Los productos de PCR se separaron por electroforesis en agarosa 1% en buffer TBE1x, teñidos con bromuro de etidio y visualizados por transiluminación UV.

Para el serotipado a-e se realizó una PCR Multiplex (a-e). Los cebadores utilizados para la serotipificación fueron SA-F 5'-GCAATGATGTATTGTCTTCTTTTGGA-3'-SA-R 5'-CTTCAGTTGAATGGGGATTGACTAAAAC-3'; SB-F 5'- CGGAAATGGAATGCTTGC-3' - SBR 5'-CTGAGGAAGCCTAGCAAT-3'; SC-F 5'-AATGACTGCTGTCGGAGT-3'-SC-R5'-CGCTGAAGGTAATGTC-AG-3'; SD-F 5'-TTACCAGGTGTCTAGTCGGA-3' -SD-R 5'-GG-CTCCTGACAACATTGGAT-3'; SE-F 5'CGTA AGCAGGAAGAATAGTAAACGT-3' -SE-R 5'-AAT AACGATGGCACATCAGACTTT-3. La reacción se realizó en un volumen final de 20 µl. Las concentraciones finales fueron de 1X buffer de PCR, 1,5 mM de $MgCl_2$, 0,25 mM de cada dNTP (Biodynamics), 2 µM de cada primer y 2,0U Taq DNA polimerasa (Promega), más 2 µl de los ADN obtenidos. El programa de ciclado consistió en una desnaturalización de 5 minutos 94 °C, seguida de 25 ciclos de 40 segundos 94 °C, 30 segundos 54 °C, y 40 segundos 74 °C, continuando con extensión final de 10 minutos a 74 °C e incubación a 4 °C. Los productos de PCR se separaron por electroforesis en agarosa 1% en buffer TBE1x, teñidos con bromuro de etidio y visualizados por transiluminación UV.

Resultados

Población. Los sujetos con periodontitis presentaron una edad promedio de 50 ± 8 años. El 59,25% eran de sexo masculino, y el 40,74% de sexo femenino. El grupo control arrojó un promedio de edad de 45 años, un 20% de sexo masculino y 80% de sexo femenino.

Inspección clínica. El índice de O'Leary promedió el 41,37% en el sexo femenino y el 40,93% en el masculino. De acuerdo a la profundidad de sondaje, se obtuvieron los resultados que se muestran en la tabla 1.

El grupo se dividió en pacientes con periodontitis y sin periodontitis. En la tabla 2 puede observarse la frecuencia de distribución de *Aa*.

Se empleó la prueba estadística de Chi cuadrado para evaluar las diferencias según la presencia o la ausencia de *Aa* en un grupo de pacientes con periodontitis y en un grupo control sin periodontitis. El valor de *p* fue de 0,064. Este valor no es significativo al 5%, lo cual sugiere que con mayor cantidad de datos la hipótesis de diferencias entre grupos puede ser demostrada.

En este trabajo, se implementó la PCR para la detección de *Aa*. Se logró la identificación del 14,81% en promedio aritmético, correspondiente a 8 de los pacientes estudiados. En el sexo femenino se logró el mayor número de determinaciones, y se halló la mayor prevalencia en periodontitis moderadas. En el grupo control de sujetos sanos sin enfermedad periodontal no se detectó la presencia de *Aa* y, por lo tanto, ningún serotipo (figs. 1 y 2).

Las muestras clínicas *Aa* detectables se sometieron a PCR Multiplex para establecer los serotipos (fig. 3).

Aunque en las muestras positivas pudieron observarse bandas de detección, una no pudo ser serotipada, probablemente porque la cantidad de ADN existente no fue suficiente para determinar el serotipo.

Los resultados de acuerdo al sexo y la gravedad de la lesión periodontal pueden consultarse en la tabla 3.

Tabla 1. Distribución de la severidad de la lesión según la profundidad de sondaje.

Clasificación	Frecuencia	
	(%)	N
Leve	42,59	25
Moderada	24,07	12
Severa	25,92	17

Fuente: propia.

Tabla 2. Prevalencia de *Aa* en pacientes estudiados.

Con periodontitis	54	(+): 8 (14,81%)
		(-): 46 (85,18%)
Sin periodontitis	25	(-): 0 (100%)

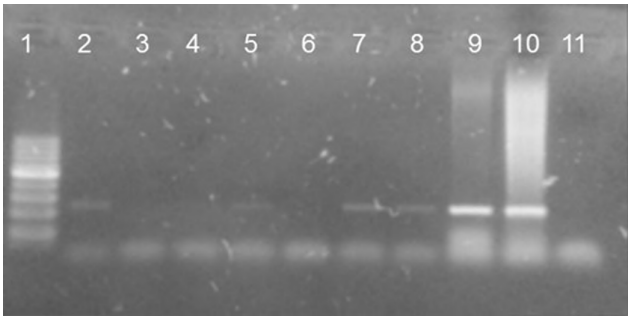

Figura 1. Perfil electroforético de amplicones de PCR sencilla, especie específica, para *Aa* en gel de agarosa (1%). Calle 1: Marcador de peso molecular (CienMarker); calles 2, 5, 7 y 8: muestras clínicas *Aa* detectables; calles 3, 4 y 6: muestras clínicas *Aa* no detectables; calles 9 y 10: controles positivos (cepas 3632 y 29523); calle 11: control negativo (H_2O).

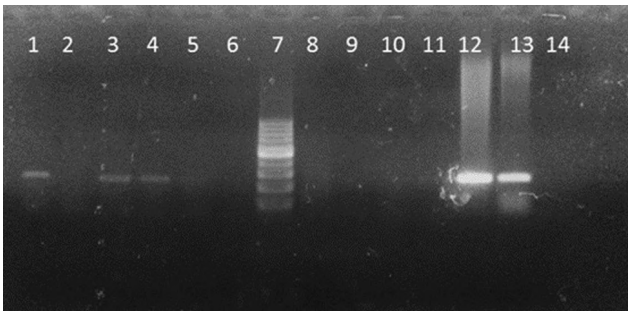

Figura 2. Perfil electroforético en agarosa 1% de un grupo de pacientes estudiados. Calles 1, 3, 4, 5 (banda débil observada directamente): muestras clínicas *Aa* detectables; calles 2, 8, 9, 10: pacientes *Aa* no detectables; calle 7: marcador de peso molecular; calles 12 y 13: controles positivos (cepa 29523 y 781); calle 14: control negativo.

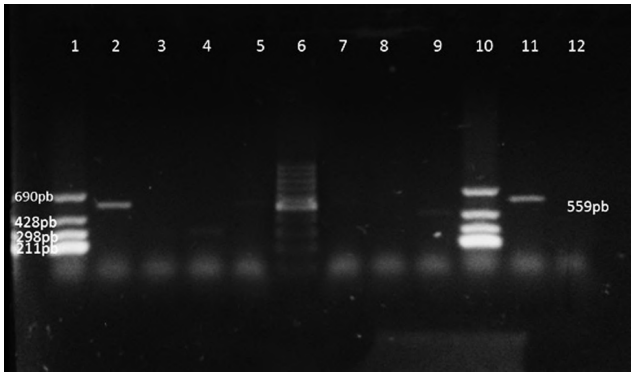

Figura 3. Perfil electroforético en gel de agarosa 1%. Calle 1: escalera alélica de peso molecular lograda en la PCR Multiplex; calle 2: fragmento de 559 pb (serotipo *c*); calles 3 y 4: bandas de 298pb aproximadamente, que se correlacionan con serotipo *b*; calle 5: banda de aproximadamente 559 pb; calle 6: marcador de peso molecular (Cienmarker); calle 7: banda de 559 pb que se correlaciona con serotipo *c*; calle 8: no amplificó; calle 9: banda de aproximadamente 428 pb que se correlaciona con serotipo *a*; calle 10: escalera alélica de peso molecular lograda en la PCR Multiplex; calle 11: control serotipo *c*; calle 12: control negativo.

Las muestras clínicas en las que se detectó genoma bacteriano perteneciente a *Aa* de acuerdo a las condiciones estudiadas fueron sometidas a análisis de serotipo por PCR Multiplex. De los 8 pacientes, fue posible determinar 7, que se distribuyeron según sexo y grado de periodontitis (tabla 4).

Se realizó la prueba Chi cuadrado en el grupo con periodontitis, a fin de evaluar si las diferencias de serotipo están relacionadas con los tipos leve, moderado y severo de periodontitis. No se obtuvieron diferencias significativas entre los grupos y el serotipo presente (p=0,2139). Para el análisis estadístico se utilizó el programa InfoStat versión 2014 (Grupo InfoStat, FCA, Universidad Nacional de Córdoba, Argentina).

Discusión

En este trabajo pretendimos demostrar la presencia de *Aggregatibacter actinomycetemcomitans* y la frecuencia de sus serotipos, mediante PCR, en muestras de líquido crevicular proveniente de bolsas periodontales de pacientes con periodontitis crónicas. Para ello, se estandarizó la técnica de reacción en cadena de la polimerasa (PCR), lo cual permitió disponer de otro método de diagnóstico para la identificación de microorganismos, que reúne las características de especificidad y sensibilidad.

Tabla 3. Distribución de frecuencia de *Aa* por sexo y edad.

Sexo		Periodontitis		
		Leve	Moderada	Severa
Femenino	6	2	3	2
Masculino	2	1	1	/

Tabla 4. Distribución de serotipos según sexo y severidad de la lesión.

	Sexo	Grado de periodontitis	*a*	*b*	*c*	*d*	*e*
Paciente 13	F	Leve	+	/	/	/	/
Paciente 22	F	Moderada	+	/	/	/	/
Paciente 33	F	Leve	/	/	/	/	/
Paciente 34	F	Moderada	/	+	/	/	/
Paciente 39	M	Leve	/	/	+	/	/
Paciente 40	M	Moderada	/	+	/	/	/
Paciente 44	F	Severa	/	+	/	/	/
Paciente 53	F	Moderada	/	/	/	/	+

En la población estudiada –individuos de raza blanca, de entre 35 a 65 años– se determinó una prevalencia del 14,81% de *Aa* en pacientes con diagnóstico clínico de periodontitis crónica, lo cual coincide con los estudios de Rylev,[24] quien menciona que la prevalencia de *Aa* va del 8% al 57% en diferentes poblaciones del mundo. Varios estudios emplearon PCR para la identificación de diferentes microorganismos. Roman-Torres[25] halló una prevalencia de *Aa* del 17,7% en periodontitis leves y moderadas, y un 17,7% en periodontitis severas, sin una diferencia significativa entre los estadios de enfermedad periodontal. Otros dos estudios latinoamericanos[23,26] determinaron una prevalencia cercana al 20%. En 2003, un estudio[27] sobre población japonesa halló una prevalencia del 19,5% de *Aa* en periodontitis crónica. En un estudio realizado en 2009 por Vieira,[28] en una población nativa de Brasil, se encontró una prevalencia de *Aa* del 34%, lo que difiere de nuestro trabajo; es probable que las profundidades de la bolsa y la etnia hayan contribuido a tan alto porcentaje. Según Flemmig,[29] la detección de *Aa* en muestras de líquido crevicular depende de la cantidad de placa subgingival y del método de muestreo. Este autor sugiere el empleo de curetas para logar mejores resultados. En nuestro trabajo se utilizó el método de muestreo con conos de papel absorbente introducidos en el surco gingival; se recurrió al método de PCR sencilla, por contar con el material, reactivos y equipamiento para ello. Varios estudios evaluaron la distribución de los serotipos y demostraron resultados disímiles de asociación[30] en sujetos periodontalmente sanos, con periodontitis agresiva y crónica e infecciones en distinta localización.[31-33] Asimismo, la distribución depende de la raza, la etnia, las poblaciones geográficas y la susceptibilidad del huésped. En este estudio, se trabajó con oligonucleótidos específicos para identificar los serotipos *a*, *b*, *c*, *d*, *e*. El serotipo hallado con mayor frecuencia fue el *b*; este serotipo es el más relacionado con las periodontitis agresivas dada su alta carga virulenta, aunque pueden diferenciarse dos cepas: una altamente leucotóxica (JP2), que produce mayor pérdida de inserción;[34] y otra levemente leucotóxica (Y4). En este trabajo, sólo pudimos establecer la presencia del serotipo *b*, no así de las diferentes cepas. Éste fue hallado en lesiones moderadas y severas. El serotipo que mostró el segundo lugar en frecuencia fue el *a*, en lesiones leves y moderadas; seguido del *c* y del *e*, también en lesiones leves y moderadas, respectivamente. En Estados Unidos, el serotipo *b* fue más común que los serotipos *a* y *c*, en pacientes con periodontitis agresiva localizada.[35] En un estudio realizado en Finlandia,[36] el serotipo más frecuente fue el *b* en pacientes con periodontitis, y el *c*

en pacientes periodontalmente sanos. En japoneses con periodontitis, los serotipos *a*, *c* y *e* fueron los más predominantes.[37] Aunque algunos autores[34,38] observaron huéspedes con infección mixta de serotipos, en nuestro trabajo no hemos encontrado coinfección de serotipos. En este estudio se incluyó un grupo de sujetos periodontalmente sanos en los cuales no fue detectada la presencia de *Aa* y, por ende, ningún serotipo.

Conclusiones

Se halló una prevalencia del 14,81% de *Aa* en pacientes de raza blanca con periodontitis crónica. Aunque coincide con otros resultados, sería conveniente realizar el estudio sobre un número mayor de muestras. Con respecto al serotipo, independientemente de la severidad de la lesión, en la población estudiada el más frecuente fue el *b*, aplicando similar metodología a la utilizada en otros países.

Agradecimientos: A la Secretaría General de Ciencia y Técnica de la Universidad Nacional del Nordeste, por su apoyo. A todas las personas que, de una u otra forma, contribuyeron a la realización de este trabajo.

Los autores declaran no tener conflictos de interés en relación con este estudio y afirman no haber recibido financiamiento externo para realizarlo.

Referencias

1. Henderson B, Ward JM, Ready D. Aggregatibacter (Actinobacillus) actinomycetemcomitans: a triple A*periodontopathogen? *Periodontology 2000* 2010;54:78-105.
2. Padilla CE, Lobos O, Jure G, Matus S, Descouvieres C, Hasbún S, *et al*. Aislamiento de bacterias periodontopáticas desde hemocultivos y ateromas obtenidos de pacientes con aterosclerosis y periodontitis. *Rev Méd Chile* 2007;135:1118-24.
3. Rahamat-Langendoen JC, Van Vonderen MGA, Engstrom LJ, Manson WL, Van Winkelhoff AJ, Mooi-Kokenberg EANM. Brain abscess associated with Aggregatibacter actinomycetemcomitans: case report and review of literature. *J Clin Periodontol* 2011;38:702-6.
4. Vandepitte J, De Geest H, Jousten P. Subacute bacterial endocarditis due to Actinobacillus actinomycetemcomitans. *J Clin Pathol* 1977;30:842-6.
5. Pirkko J, Pussinen KN, Alfthan G, Salonen S, Laukkanen J, Salonen T. Serum antibody levels to Actinobacillus actinomycetemcomitans predict the risk for coronary heart disease. *Arteriosclerosis, Thrombosis and Vascular Biology* 2005;25:833-8.
6. Zambón JJ. Actinobacillus actinomycetemcomitans in human periodontal disease. *J Clinical Periodontol* 1985;12:1-20.
7. Gaetti-Jardim Jr E, Wahasugui T, Tomazinho P, Martins Marques M, Nakano V, Avila-Campos J. Distribution of biotypes and leukotoxic activity of Aggregatibacter actinomycetemcomitans isolated from Brazilian patients with chronic periodontitis. *Braz J Microbiol* 2008;39:658-63.
8. Cortelli JR, Roman-Torres CVG, Aquino DR, Franco GCN, Costa FO, Cortelli SC. Occurrence of Aggregatibacter actinomycetemcomitans in Brazilians with chronic periodontitis. *Braz Oral Res* 2010;24:217-23.
9. Suzuki N, Nakano Y, Yhosida Y, Ikeda D, Koga T. Identification of Actinobacillus actinomycetemcomitans serotypes by multiplex PCR. *J Clin Microbiol* 2001;39:2002-5.
10. Díaz Zúñiga J, Yáñez Figueroa J, Melgar Rodríguez S, Álvarez Rivas C, Rojas Lagos C, Vernal Astudillo R. Virulencia y variabilidad de Porphyromonas gingivalis y Aggregatibacter actinomycetemcomitans y su asociación a la periodontitis. *Rev Clin Periodoncia Implantol Rehabil Oral* 2012;5:40-5. Disponible en: www.scielo.cl/scielo.php?script=sci_arttext&pid=S0719-01072012000100007&lng=es
11. Gutiérrez Venegas G, Contreras-Marmolejo L, Román-Alvárez P, Barajas-Torres C. Aggregatibacter actinomycetemcomitans lipopolysaccharide affects human gingival fibroblast cytoskeletal organization. *Cell Biol Int* 2008;32:417-26.
12. Takada K, Saito M, Tsuzukibashi O, Kawashima Y, Ishida S, Hirasawa M. Characterization of a new serotype g isolate of Aggregatibacter actinomycetemcomitans. *Molecular Oral Microbiol* 2010;25:200-6.
13. Kawamoto D, Ando E, Longo P, Nunes A, Wikstrom M, Mayer Pintos Alves M. Genetic diversity and toxic activity of Aggregatibacter actinomycetemcomitans isolates. *Oral Microbiol and Inmunol* 2009;4:493-501.
14. Armitage GC, Robertson PB. The biology, prevention, diagnosis and treatment of periodontal diseases: scientific advances in the United States. *J Am Dent Assoc* 2009;140:36-43.
15. Carasol MA, lández FJ, Herrera J, Sanz M. El diagnóstico microbiológico de las enfermedades periodontales I. Relación con la etiopatogenia. *Peridoncia* 1997;7:215-26.
16. Pihlstrom BL, Michalowicz BS, Johnson NW. Periodontal diseases. *Lancet* 2005;1809-20.
17. Socransky SS, Haffajee AD, Cugini MA, Smith C, Kent RL. Microbial complexes in subgingival plaque. *J Clin Periodontol* 1998;25:134-44.
18. Paton C. Actinobacillus actinomycetemcomitans: su susceptibilidad a los microbianos. Tesis doctoral, Universitat de Barcelona, 2007.
19. Frías Lopez M, Herrera Ureña J, Carasol Campillo M, Donate Castro E. Diagnóstico de la enfermedad periodontal basado en la respuesta del huésped. *Cient Dent* 2007;4:159-69.
20. Lindhe J, Karring T, Lang N. *Periodontología clínica e implantología odontológica*. 4ª ed., Buenos Aires, Panamericana, 2005.
21. Mayorga-Fayad I, Lafaurie GI, Contreras A, Castillo DM, Barón A, Aya MR. Subgingival microbiota in chronic and aggressive periodontitis in Bogotá, Colombia: an epidemiological approach. *Biomedica* 2007;27:21-33.
22. Slots J, Zambon JJ, Rosling BG, Reynolds HS, Christersson LA, Genco RJ. Actinobacillus actinomycetemcomitans in human periodontal disease. Association, serology, leukotoxicity and treatment. *J Periodontal Res* 1982;17:447-8.
23. Herrera D, Contreras A, Gamonal J, Oteo A, Jaramillo A, Silva N, *et al*. Subgingival microbial profiles in chronic periodontitis patients from Chile, Colombia and Spain. *J Clin Periodontol* 2008;35:106-13.
24. Rylev M, Kilian M. Prevalence and distribution of principal periodontal pathogens worldwide. *J Clin Periodontol* 2008;35:346-61.

25. Roman-Torres, C. Prevalence and distribution of serotype-specific genotypes of Aggregatibacter actinomycetemcomitans in chronic periodontitis Brazilian subjects. *Ar Oral Biol* 2010;55:242-8.
26. Lafaurie G, Contreras A, Barón A, Botero J, Mayorga-Fayad I, Jaramillo A, *et al*. Demographic, clinical, and microbial aspects of chronic and aggressive periodontitis in Colombia: a multicenter study. *J Periodontol* 2007;78:629-39.
27. Yoshida Y, Suzuki N, Shibuya K, Ogawa Y, Koga T. Distribution of Actinobacillus actinomycetemcomitans serotypes and Porphyromonas gingivalis in Japanese adults. *Oral Microbiol Inmunol* 2003;18:135-9. Disponible en: www.ncbi.nlm.nih.gov/pubmed/12753462
28. Vieira EM, Raslan S, Wahasugui T, Ávila-Campos M, Marvulle V, Gaetti-Jardim Jr E. Occurrence of Aggregatibacter actinomycetemcomitans in Brazilian indians from Umutina reservation, Mato Grosso, Brazil. *J Appl Oral Sci* 2009;17:440-5. Disponible en: www.icb.usp.br/bmm/mariojac/arquivos/vieira%20et%20al.%202009.pdf
29. Flemmig T, Rudiger S, Hofmann U, Schmidt H, Plaschke B, Stratz A, *et al*. Identification of Actinobacillus actinomycetemcomitans in subgingival plaque by CR. *J Clin Microbiol* 1995;33:3102-5.
30. Brígido JA, Da Silveira VRS, Rego RO, Nogueira NAP. Serotypes of Aggregatibacter actinomycetemcomitans in relation to periodontal status and geographic origin of individuals-a review of the literature. *Med Oral Patol Oral Cir Bucal* 2014;19:184-91. Disponible en: www.medicinaoral.com/medoralfree01/v19i2/medoralv19i2p184.pdf
31. Kaplan JB, Perry MB, Maclean LL, Furgang D, Wilson ME, Fine DH. Structural and genetic analyses of O polysaccharidefrom Actinobacillus actinomycetemcomitans serotype f. *Infect Immun* 2001;69:5375-84.
32. Asikainen S, Lai CH, Alaluusua S, Slots J. Distribution of Actinobacillus actinomycetemcomitans serotypes in periodontal health and disease. *Oral Microbiol Immunol* 1991;6:115-8.
33. Haubek D, Dirienzo JM, Tinoco EMB, Westergaard J, López NJ, Chung CP. Racial tropism in a highly toxic clone of Actinobacillus actinomycetemcomitans associated with juvenile periodontitis. *J Clin Microbiol* 1997;35:3037-42.
34. Cortelli SC, Cardoso Jorge AO, Cortelli JR, Jordan SF, Haraszthy VI. Detection of highly and minimally leukotoxic Actinobacillus actinomycetemcomitans strains in patients with periodontal disease. *Pesqui Odontol Bras* 2003;17:183-8.
35. Chen C, Wang T, Chen W. Occurrence of Aggregatibacter actinomycetemcomitans serotypes in subgingival plaque from United States subjects. *Molecular Oral Microbiol* 2010;25:207-14.
36. Asikainen S, Chen C, Slots J. Actinobacillus actinomycetemcomitans genotypes in relation to serotypes and periodontal status. *Oral Microbiol Immunol* 1995;10:65-8.
37. Yamamoto M, Nishihara T, Koseki T, He T, Yamato K, Zhang YJ, *et al*. Prevalence of Actinobacillus actinomycetemcomitans serotypes in Japanese patients with periodontitis. *J Periodontal Res* 1997;32:676-81.
38. Van Der Reijden WA, Bosch-Tijhof CJ, Van Der Velden U, Van Winkelhoff AJ. Java project on periodontal diseases: serotype distribution of Aggregatibacter actinomycetemcomitans and serotype dynamics over an 8-year period. *J Clin Periodontol* 2008;35:487-92.

Contacto:
Silvia Ortega
silviaortega14@yahoo.com.ar
Barrio Lomas II, Manzana 142 (3400)
Corrientes, Argentina

Concordancia entre las conductometrías electrónica y radiográfica. Un estudio *in vivo*

Concordance between electronic and radiographic root canal length determination. An in vivo *study*

Presentado: 23 de noviembre de 2015
Aceptado: 11 de marzo de 2016

Rodolfo Elías Hilú
Carrera de Especialización en Endodoncia, Universidad del Salvador / Asociación Odontológica Argentina

Resumen

Objetivo: Valorar la concordancia entre las mediciones realizadas con un dispositivo de localización apical electrónica y las registradas mediante conductometría radiográfica.

Materiales y métodos: Fueron determinadas las longitudes de trabajo de manera electrónica (RayPex 6, VDW, Alemania) y radiográfica de 249 conductos radiculares correspondientes a 125 pacientes a los que se había indicado tratamiento endodóntico. Éstos fueron atendidos según los protocolos clínicos habituales.

Resultados: La prueba de *t* utilizada demostró que la diferencia media entre las mediciones no era significativamente distinta de 0. Los resultados para el coeficiente de correlación intraclase y el correspondiente intervalo de confianza indican una concordancia de 0,991 para un intervalo de confianza del 95%.

Conclusiones: Bajo las condiciones en que fue realizado este estudio, la concordancia entre los valores obtenidos con los métodos de determinación de la longitud de trabajo electrónico y radiográfico fue muy buena.

Palabras clave: Foramen apical, localizador apical electrónico, longitud de trabajo.

Abstract

Aim: *To evaluate* in vivo *determination of the working length using the electronic apex locator Raypex 6 compared to the radiographic method.*

Materials and methods: *We determined the length of electonica work (RayPex 6, VDW, Germany) and radiographic 249 root canals of 125 patients with indication for endodontic treatment. Patients were treated according to standard clinical protocols. The evaluation was conducted in two phases with two levels of acceptance, one with a tolerance of +/- 0.5 mm and the other not.*

Results: *Used t test showed that the mean difference between measurements was not significantly different from 0. The results for the intraclass correlation coefficient and the corresponding confidence interval of 0.991 indicates a match for a confidence interval of 95%.*

Conclusions: *Under the conditions in which this study was the correlation between the method of determining the length of electronic and radiographic work it was very good.*

Key words: *Apical foramen, electronic apex locator, working length.*

Introducción

Establecer de manera adecuada la longitud de trabajo (LT) es de suma importancia para el tratamiento endodóntico, pues así se determina el límite apical de la instrumentación y de la obturación del conducto radicular. Muchos factores dificultan la precisión en el establecimiento de esta medida: la compleja anatomía apical, la edad del paciente, el diagnóstico pulpar y periapical, y el estado de la pieza dentaria afectada son algunos de los condicionantes.

La instrumentación hasta un nivel considerado adecuado reduce la incidencia de dolor posoperatorio y mejora el pronóstico a largo plazo.

Pero, clínicamente, es muy difícil establecer esta longitud, pues existen variaciones de una raíz a otra y modificaciones durante toda la vida del paciente que alteran la morfología apical. Para lograr este objetivo, los métodos más frecuentemente utilizados son el radiográfico y las mediciones electrónicas.

El método empleado para determinar la LT durante la realización de un tratamiento endodóntico debe garantizar precisión, facilidad, rapidez y la posibilidad de confirmar los resultados obtenidos.[1] Las mediciones cortas pueden llevar a una limpieza insuficiente del conducto radicular, y las largas, a un daño de los tejidos periapicales, lo cual retrasará o impedirá la curación.[2,3]

El método clínico tradicional para determinar la longitud de un conducto radicular se basa en la interpretación de una imagen radiográfica periapical, ya sea convencional o digital, en la que se verifica una longitud conocida de un instrumento colocado en el interior del conducto radicular. Generalmente, se obtienen resultados aceptables, a pesar de limitaciones como la calidad de la película radiográfica, la ubicación intrabucal, la angulación del tubo radiográfico, la calidad del procesado y la interpretación subjetiva;[4] además de la calidad de la imagen obtenida digitalmente de acuerdo con la resolución de la pantalla del monitor. La baja calidad de la imagen radiográfica puede atribuirse a la impericia del clínico para manejar situaciones en casos de pacientes con reflejos nauseosos, macroglosias, piso de boca alto o paladar ojival.

Los fracasos en esta fase del tratamiento endodóntico obligan a exponer al paciente a radiación adicional.[5] El posicionador radiográfico constituye una herramienta útil para la determinación de la longitud del conducto radicular.[6,7] Las técnicas radiográficas de paralelización ofrecen los medios más adecuados para establecer la longitud del conducto.[3] A fin de mejorar la calidad y minimizar las distorsiones producidas en la imagen de la película radiográfica, se ha sugerido una variedad de accesorios, entre ellos: rollos de algodón, bloques de mordida, pinzas hemostáticas y soportes plásticos para radiografías conocidos como posicionadores. Entre estos, el posicionador radiográfico Endoray II (Rinn Corportation, Estados Unidos) emplea la técnica del paralelismo, y puede utilizarse con la aislación colocada. Además, el posicionador puede mantenerse firmemente con ayuda de la mordida del paciente.

Hubo un intento de solucionar los problemas encontrados en las películas radiografías utilizadas para la determinación de la LT: el empleo de aparatos electrónicos.[8-10] Existen varias generaciones de localizadores apicales electrónicos (LAE), los cuales fueron perfeccionados, aumentado así su confiabilidad. Estos se basan en los principios de resistencia o impedancia eléctrica, de frecuencias únicas o múltiples.

De reciente comercialización en el mercado odontológico, el LAE de frecuencias múltiples Raypex 6 (VDW, Alemania) parece ser una alternativa interesante en la búsqueda por obtener una correcta interpretación de la LT durante el tratamiento endodóntico. Según la información suministrada por los fabricantes, este dispositivo posee una modificación en el algoritmo matemático utilizado para la aproximación al foramen, lo cual promueve una lectura más estable y consistente. Las frecuencias empleadas son las mismas que su antecesor, el Raypex 5.[11]

El objetivo de ese estudio es valorar la concordancia entre las mediciones realizadas con un LAE y las obtenidas mediante conductometría radiográfica (LRx).

Materiales y métodos

Se evaluó la determinación de la LT en 249 conductos radiculares de 125 pacientes con indicación de tratamiento endodóntico, derivados y atendidos en un consultorio privado dental. Todos los pacientes firmaron un consentimiento informado para participar en la experiencia.

El diagnóstico clínico y radiográfico de los dientes afectados determinó la necesidad de efectuar 34 tratamientos de pulpa vital, 67 de pulpa no vital y 24 de fracaso anterior.

En todos los casos, se efectuaron los procedimientos habituales de anestesia local, aislamiento del campo operatorio, apertura, rectificación cameral, y preparación del acceso del tercio cervical cuando correspondía, según la técnica de instrumentación. Se irrigó con solución de hipoclorito de sodio al 2,5%, y el exceso de solución fue absorbido desde la cámara pulpar con una torunda de algodón estéril, intentado no secar totalmente los conductos radiculares.[12] Luego se procedió

a la determinación de la longitud de trabajo electrónica (LTE).

El LAE (RayPex 6, VDW) fue utilizado de acuerdo con las instrucciones del fabricante. Según el tamaño del conducto radicular, se insertaron limas manuales tipo K #10, #15 o #20 (VDW, Alemania) dentro de éste con el sostenedor unido a ellas, hasta la ampliación de la imagen en la pantalla del LAE. Las mediciones fueron consideradas adecuadas cuando la lectura de la pantalla se localizaba, en todos los casos, dentro del rango de color verde.

Luego se procedió con la conductometría, empleando una película radiográfica (Kodak Ultra Speed, Eastman KodaK Company, Estados Unidos) y un aparato radiográfico (Heliodent 60 KV), en similares condiciones clínicas para todos los casos, con el posicionador radiográfico Endoray II (Rinn Corporation). Las radiografías fueron procesadas según las especificaciones del fabricante.

A fin de eliminar posibles errores de fabricación, todas las mediciones visuales fueron realizadas con una misma regla endodóntica (Dentsply/Maillefer, Ballaigues, Suiza).[13] Las longitudes de trabajo obtenidas con el LAE y las halladas con el método radiográfico fueron asentadas en una planilla de Excel (Microsoft Corporation, Estados Unidos).

Procedimiento de análisis. Se estableció la diferencia entre la medida de la LTE y la de la longitud de trabajo radiográfica (LTRX) en cada uno de los conductos. Valores positivos indican un valor mayor en la medición LTE con respecto a la LTRX, y viceversa. Mediante la prueba de *t* de Student para datos relacionados, se contrastó la hipótesis de media de las diferencias igual a 0. Además, se calculó el coeficiente de correlación de Pearson entre ambas mediciones. El nivel de significancia fue establecido en $p<0,05$. Para valorar el grado de concordancia entre las mediciones, se calculó el coeficiente de correlación intraclase y su intervalo de confianza (95%).

A fin de visualizar la dispersión de las diferencias observadas entre mediciones con respecto al promedio de cada par, se elaboró un gráfico de Bland-Altman. En todos los casos, se utilizó el programa SPSS para Windows, versión 18.0.

Resultados

La prueba de *t* demostró que la diferencia media entre las mediciones electrónicas y radiográficas no fue significativamente distinta de 0 (tablas 1-4).

Los resultados del coeficiente de correlación intraclase y su correspondiente intervalo de confianza se muestran en la tabla siguiente. Los valores indican que el grado de concordancia registrada es excelente (tabla 5).

En el gráfico de Bland-Altman (gráfico 1) se observa que la mayor parte de las diferencias registradas entre ambas mediciones se encuentra dentro del intervalo calculado a partir de los promedios de ambas y las medidas de dispersión. Es preciso destacar que el valor más alejado corresponde al valor más elevado.

Discusión

El objetivo de este estudio es analizar la concordancia en la determinación de la LT entre las mediciones obtenidas con el LAE Raypex 6 y las halladas mediante el método radiográfico con la utilización del posicionador EndoRay II. La concordancia evalúa si las diferentes técnicas producen resultados similares en relación con el mismo sujeto y de forma simultánea.

Tabla 1. Estadísticas de muestras relacionadas.

	Media	N	Desviación típica	Error estándar
LAE	19,43	249	2,177	0,138
LRx	19,45	249	2,163	0,137

Tabla 2. Correlaciones de muestras relacionadas.

	N	Correlación	Sig.
LAE - LRx	249	0,983	<0,001

Tabla 3. Prueba de muestras relacionadas.

	Diferencias relacionadas				
	Media	Desviación estándar	Error estándar	95% Intervalo de confianza para la diferencia	
				Inferior	Superior
LAE - LRx	-0,022	0,402	0,025	-0,072	0,028

Tabla 4. Prueba de muestras relacionadas.

	t	gl	Sig. (bilateral)
LAE - LRx	-0,866	248	0,387

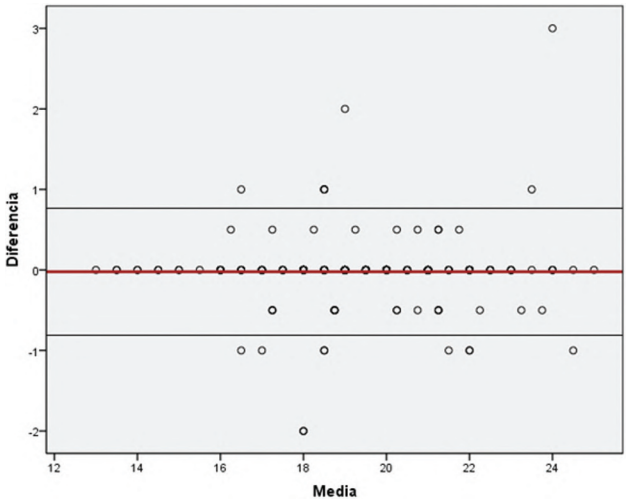

Gráfico 1.

Los estudios *in vivo* o *ex vivo* suelen tener en cuenta muchas variables relativas a la pieza dental involucrada: el diagnóstico pulpar y periapical, la complejidad anatómica, la edad y el sexo del paciente, etc. En los estudios *in vivo* es difícil crear condiciones de estandarización, tal como es posible hacer en un estudio *ex vivo*, por lo que sólo fue considerada la necesidad de efectuar el tratamiento endodóntico. Esto es así porque el valor de la resistencia eléctrica obtenido cuando la punta de la lima alcanza la membrana periodontal es independiente de la edad del paciente, la forma y el tipo de diente, y el tamaño del conducto radicular.[6] En esta experiencia, no fueron tenidos en cuenta el diagnóstico de la pieza dentaria, el sexo y la edad del paciente, ni el tipo de diente afectado; la única condición era que el ápice radicular estuviera radiográficamente desarrollado.

En este estudio, el diagnóstico clínico y radiográfico de las piezas dentarias de los 125 pacientes atendidos estableció la necesidad de efectuar 34 tratamientos de pulpa vital, 67 de pulpa no vital y 24 de fracaso anterior.

Es preciso considerar que las condiciones ideales de estandarización alcanzadas en los estudios *ex vivo* no reflejan necesariamente las verdaderas condiciones de la práctica clínica habitual. La determinación exacta de la posición de la punta de una lima dentro del conducto radicular sólo es posible si los dientes se examinaran histológicamente.[14]

Todos los LAE buscan limitar la penetración de la lima en el conducto radicular a 0,5 o 1 mm del foramen, en la constricción apical, que es la parte más estrecha de este conducto y un punto de referencia morfológico, aunque su localización sea variable y pueda haber una diferencia de hasta 3 mm entre ambas paredes radiculares. De modo que los LAE deben ser precisos y confiables. La primera condición está dada por la localización del límite de la instrumentación, mientras que la confiabilidad responde a lecturas similares cuando es utilizado por más de un operador. Como criterio de evaluación del LAE, se estableció que el registro en la pantalla digital estuviera dentro del margen de color verde, lo cual indica un límite de instrumentación adecuado.

La LRx es el método más utilizado para determinar esta LT. Consiste en evaluar, en una radiografía, la medida de una lima endodóntica colocada en el interior del conducto radicular y determinar su relación con la zona del ápice radiográfico del diente. Este método obliga a considerar las posibles distorsiones de la imagen obtenida, la calidad de definición, la densidad, el contraste. La distorsión se produce porque el objeto radiografiado presenta varios planos mientras que la imagen radiográfica está adaptada a uno solo. La distorsión del tamaño depende de los distintos grados de magnificación, de las distancias variables de las partes que conforman el objeto, de la película radiográfica; y la distorsión de la forma se debe a un inadecuado acomodamiento del tubo radiográfico, el objeto y la película. La utilización del posicionador radiográfico EndoRay II en la toma radiográfica favoreció la interpretación de las lecturas al minimizar la distorsión de las imágenes obtenidas.[6,7] En consecuencia, se decidió realizar el mismo procedimiento para todos los casos.

Los conductos radiculares fueron tratados por un único operador, y todas las lecturas radiográficas fueron evaluadas en un cuarto oscuro, con un negatoscopio y una lupa (Carton, Japón) a 6X. La corroboración de las radiografías fue realizada por dos observadores independientes del estudio, y la calibración previa de éstos permitió unificar criterios en la interpretación radiográfica.

Por consenso el rango de tolerancia radiográfica en la determinación de la LT es de ±0,5 mm o de ±1 mm como margen de error clínicamente aceptable. En cambio, la tolerancia clínica de ± 0,5 mm es más precisa y aceptable dentro de un rango de tolerancia.[15] Indudablemente, cuanto mayor sea el rango de tolerancia, mayor será el porcentaje de conductometrías aceptables. Pero este concepto podría no ser válido en todas las situaciones clínicas, pues en muchos casos la tolerancia de +0,5 a +1 mm excedería el límite del foramen apical,[10] con

la consecuente sobreinstrumentación; o, si la tolerancia fuese de -0,5 a 1 mm, podría producirse una subinstrumentación. Ambas situaciones pueden conllevar mayor dolor posoperatorio y/o retrasar la cicatrización.

La determinación de la LT con LAE de última generación garantiza lecturas más precisas, lo cual facilita los procedimientos durante todo el tratamiento. No obstante, en muchas ocasiones es necesario realizar una corroboración radiográfica de esa longitud. La concordancia entre ambos métodos proporciona la confiabilidad clínica necesaria para llevar a cabo los tratamientos.

La correlación entre dos variables cuantitativas que cambian simultáneamente no fue significativamente diferente a 0 (tablas 1-4), lo cual coincide con la concordancia general obtenida en este estudio.

El grado de concordancia obtenido entre ambos métodos con la prueba estadística del coeficiente de correlación intraclase fue considerada excelente (tabla 5). Esta prueba estadística es ampliamente utilizada en la evaluación de la concordancia entre dos o más métodos de obtención de datos en escalas numéricas continuas.

Los resultados de esta experiencia estarían de acuerdo con el rango de concordancia obtenido por mediciones electrónicas en otros estudios,[16-19] aunque no hay muchos trabajos que evalúen la concordancia entre el LAE Raypex 6 y el método radiográfico. Estudios que comparan las mediciones de ambos métodos aseguran que las lecturas electrónicas son más precisas,[20,21] pero sus resultados no concuerdan con los obtenidos en este estudio en cuanto a la concordancia. Esto podría deberse a que evaluaron otros LAE y a que no utilizaron clínicamente ningún posicionador radiográfico.

Los LAE deben ser precisos y confiables para localizar el límite de la instrumentación del conducto radicular, y a fin de que las lecturas sean similares cuando son utilizados por más de un operador. El uso rutinario de un posicionador de películas y de aparatos orientadores del haz de rayos X facilita la toma de radiografías más exactas y libres de distorsiones.

La dicotomía clínica planteada –confiar en las mediciones electrónicas o en la posición radiográfica de la lima en el conducto radicular– resulta paradójica en la actualidad, electrónicamente digitalizada. Ambas lecturas se complementan brindando un mejor resultado para el tratamiento endodóntico a partir de la obtención de una LT adecuada y precisa.

Tabla 5. Coeficiente de correlación intraclase.

	Correlación intraclase	Intervalo de confianza 95%	
		Límite inferior	Límite superior
Medidas promedio	0,991	0,989	0,993

Conclusiones

En las condiciones en las que fue realizado este estudio, es posible inferir que, en general, la concordancia entre el método electrónico del LAE Raypex 6 y el radiográfico con el posicionador EndoRay II empleados para determinar la longitud de trabajo es alta, lo cual se traduce en una confiabilidad clínica aceptable.

Es necesario destacar que la experiencia del operador es muy importante para la utilización de este tipo de aparatos electrónicos, así como la del método radiográfico con un posicionador de películas en condiciones clínicas.

La verificación electrónica de la longitud de trabajo determinada de manera rutinaria conlleva una menor radiación del paciente, disminuye la cantidad de películas radiográficas e implica un importante ahorro de tiempo en el tratamiento endodóntico. Aun así, en muchas ocasiones es necesario corroborar radiográficamente la medición electrónica.

Agradecimientos: Al Dr. Ricardo Macchi, por su valioso aporte en la evaluación estadística realizada.

El autor declara no tener conflictos de interés en relación con este estudio y afirma no haber recibido financiamiento externo para realizarlo.

Referencias

1. Ingle J, Bakland L, Peters D, Buchanan S, Mullaney T. Preparación de la cavidad endodóntica. En: *Endodoncia*. 4ª ed., México, McGraw-Hill Interamericana, 1998, pp. 98-237.
2. Ricucci D. Apical limit of root canal instrumentation and obturation, part 1. Literature review. *Int Endod J* 1998;31:384-93.
3. Sjögren U, Hagglund B, Sundqvist G, Wing K. Factors affecting the long-term results of endodontic treatment. *J Endod* 1990;16:498-504.
4. Gelfand M, Sunderman E, Goldman M. Reliability of radiographic interpretations. *J Endod* 1989;9:71-5.
5. Gutmann J, Leonardo J. Problem solving in endodontic working legth determination. *Compend Contin Educ Dent* 1995;16:288-94.
6. Hilú R, Arfuch A, Vietto L. Determinación de la longitud de trabajo en conductos radiculares, con la utilización del posicionador radiográfico EndoRay II. *Rev Asoc Odontol Argent* 2004;92:109-13.
7. Kazzi D, Horner K, Qualtrough AC, Martínez-Baneyto Y, Rushton VE. A comparative study of three periapical radiographic techniques for endodontic working length estimation. *Int Endod J* 2007;40:526-31.

8. Custer L. Exact methods of locating the apical foramen. *J Natl Dent Assoc* 1916;55:15-19.
9. Sunada I. New method for measuring the length of the root canal. *J Dent Res* 1962;41:375-87.
10. Kobayashi C, Suda H. New Electronic canal measuring device based on ratio method. *J Endod* 1994;20:111-4.
11. Comunicación personal de VDW.
12. Ounsi H, Naaman A. In vitro evaluation of the reliability of the Root ZX electronic apex locator. *Int Endod J* 1999;32:120-3.
13. Frank L, Torabinejad M. An in vivo evaluation of endex electronic apex locator. *J Endod* 1993;19:177-9.
14. Hoer D, Attin T. The accuracy of electronic working length determination *Int Endod J* 2004;37:125-31.
15. Kim E, Lee SJ. Electronic apex locator. *Dent Clin North Am* 2004;48:35-54.
16. Moscoso S, Pineda K, Basilio J, Alvarado C, Roig M, Durán-Sindreu S. Evaluation of Dentaport ZX and Raypex 6 electronic apex locators. *Med Oral Patol Oral Cir Bucal* 2014;19:202-5.
17. Stöber EK, Duran-Sindreu F, Mercadé M, Vera J, Bueno R, Roig M. An evaluation of Root ZX and iPex apex locators: an in vivo study. *J Endod* 2011;37:608-10.
18. Durán-Sindreu F, Stöber E, Mercadé M, Vera J, García M, Bueno R, *et al*. Comparison of in vivo and in vitro readings when testing the accuracy of the Root ZX apex locator. *J Endod* 2012;38:236-9.
19. Wrbas KT, Ziegler AA, Altenburger MJ, Schirrmeister JF. In vivo comparison of working length determination with two electronic apex locators. *Int Endod J* 2007;40:133-8.
20. Vieyra JP, Acosta J, Mondaca JM. Comparison of working length determination with radiographs and two electronic apex locators. *Int Endod J* 2010;43:16-20.
21. Vieyra JP, Acosta J. Comparison of working length determination with radiographs and four electronic apex locators. *Int Endod J* 2011;44:510-8.

Contacto:
Rodolfo Elías Hilú
rehilu@intramed.net
Av. Pueyrredón 709, 3.° “F” (C1032ABT)
Ciudad Autónoma de Buenos Aires, Argentina

Obturación única con compuesto de trióxido mineral en diente avulsionado con reabsorción radicular. Informe de un caso

Single obturation with mineral trioxide aggregate in a avulsed tooth with root resorption. A case report

Presentado: 7 de enero de 2016
Aceptado: 24 de febrero de 2016

Adolfo Marriaga Gutiérrez, Eduardo Navarro-Jiménez, Yeilin Salazar, Daniela Otero Mercado
Fundación Universitaria San Martín, sede Puerto Colombia, Barranquilla, Colombia

Resumen

Objetivo: Informar el tratamiento de un diente avulsionado con reabsorción radicular y obturado únicamente con compuesto de mineral trióxido (MTA, Angelus, Londrina, Brasil).

Caso clínico: En un paciente de 17 años que presentó avulsión del 11, con tiempo extraoral mayor a 60 minutos, 6 meses después se observó reabsorción radicular externa inflamatoria comunicante con ligamento periodontal, pérdida de cresta ósea, tracto sinuoso y movilidad dental. A pesar de no haber buen pronóstico, se realizó el tratamiento de la reabsorción con medicación con hidróxido de calcio y obturación única del conducto con MTA. Se efectuó un control con tomografía de cono a los 2 años y 10 meses, el cual mostró la no continuación de la reabsorción y la cicatrización a nivel periodontal, con preservación de cresta ósea.

Conclusión: El tratamiento adecuado y la obturación con MTA ofrecen la oportunidad de lograr una buena cicatrización de los tejidos perirradiculares y preservar dientes comprometidos.

Palabras clave: Avulsión dental, compuesto de trióxido mineral, reabsorción radicular.

Abstract

Aim: *To report the treatment of an avulsed tooth with root resorption sealed with mineral trioxide aggregate (MTA, Angelus, Londrina, Brazil) only.*

Case report: *A 17 years old patient who, six months earlier, suffered the avulsion of 11, with an extraoral time larger than sixty minutes, presented with external inflammatory resorption communicating with periodontal ligament, crest bone loss, sinus tract and tooth mobility. Despite not having a good prognosis resorption treatment was done with calcium hydroxide and MTA was used as unique canal filling material. Control was performed with cone beam computed tomography 2 years and 10 months after, observing the non-continuation of resorption and healing at periodontal level with preservation of crest bone.*

Conclusion: *The MTA seems to provide the opportunity to obtain a good healing of tissue peri-root and preserve compromised teeth in the mouth for longer period of time.*

Key words: *Dental avulsion, mineral trioxide aggregate, root resorption.*

Introducción

El término “avulsión” alude a la separación completa de un diente de su alvéolo debida a una lesión traumática. De todos los traumatismos dentarios, la avulsión es la más grave, ya que no sólo están seccionados los vasos y los nervios pulpares, sino que también se desgarra el ligamento periodontal y se deshidrata durante el tiempo

de permanencia fuera de boca (en seco), antes de ser reimplantado.[1]

El pronóstico de supervivencia de un diente avulsionado está relacionado directamente con el tiempo que pasa fuera del alvéolo, el mantenimiento de la vitalidad de las fibras del ligamento periodontal (FLP), las células remanentes en la superficie radicular, la integridad del cemento radicular y la mínima contaminación bacteriana.[2] Estos factores son cruciales para la cicatrización, ya que más del 90% de los dientes avulsionados son rescatados si se los reimplanta dentro de los primeros 5 minutos.[3] Sin embargo, la experiencia clínica nos demuestra que la reimplantación inmediata rara vez ocurre, debido a diversos factores: desde una necrosis pulpar hasta una reabsorción radicular externa inflamatoria (RREI). Esta última, en la mayoría de los casos, compromete la viabilidad del diente en boca.[4]

En un estudio de factores relacionados al éxito del diente avulsionado, Petrovic *et al*. afirmaron que la tasa de complicaciones en un diente avulsionado fue del 84,4%; la RREI, el tipo de complicación más predominante, y su prevalencia, desalentadora cuando se comparó con estudios clínicos previos.[5] El pronóstico de la reimplantación se relaciona usualmente con la necesidad del tratamiento endodóntico, ya que está vinculada directamente con la ocurrencia de RREI.[4]

Por muchas décadas, el hidróxido de calcio [$Ca(OH)_2$] ha sido el principal material para tratar una variedad de complicaciones en la traumatología dental,[6] muy exitoso por sus propiedades antimicrobianas y de reparación de tejidos cuando es utilizado como medicamento intraconducto.[7]

El compuesto de trióxido mineral (MTA) tiene efectos similares a los del $Ca(OH)_2$ en los tejidos pulpares y perirradiculares, de modo que se lo puede considerar un sucesor prometedor en la cicatrización pulpar y periodontal para la variedad de complicaciones derivadas del trauma dental.[6]

En varias series de casos, el uso del MTA en reabsorciones radiculares ha arrojado resultados óptimos en la cicatrización de los tejidos periapicales posterior al trauma dentoalveolar.[8-11] El MTA puede implicar una gran ventaja cuando es empleado como material de obturación debido a sus propiedades fisicoquímicas y bioactivas, y puede proveer beneficios a largo plazo que mejoren el pronóstico y la retención de la dentición natural en terapias convencionales y complejas.[10]

Este informe describe el tratamiento y el seguimiento por 2 años y medio de un incisivo central superior que sufrió avulsión y presentaba una RREI que comprometía el pronóstico del diente, y en el cual se utilizó MTA como único material de obturación.

Caso clínico

Un paciente de 17 años de edad con historia de avulsión de incisivo central superior derecho declaró que, al momento de la avulsión, el diente fue transportado en un medio seco y reimplantado una hora después del trauma. El único procedimiento realizado fue la pulpectomía profiláctica. Acudió a la consulta 6 meses después de la avulsión. Presentaba tracto sinuoso a nivel vestibular, férula semirrígida de 21 a 12 con movilidad de grado II, sondaje de 10 mm en mesial, y radiográficamente se observaba RREI en superficie radicular mesial, reabsorción radicular interna en tercio medio radicular, presencia de lesión apical y pérdida de la cresta ósea en la superficie mesial (fig. 1). Se le explicó el procedimiento por realizar y el paciente accedió al tratamiento firmando el consentimiento informado. Se aplicó anestesia infiltrativa de lidocaína al 2% con epinefrina 1:80.000 (Roxicaina; Ropsohn Therapeutics Ldta., Bogotá, Colombia), se realizó la apertura endodóntica, la debridación del conducto, se determinó la longitud de trabajo por medio radiográfico, se efectuó la preparación hasta una lima #45 con irrigación hasta tercio cervical y medio con hipoclorito de sodio al 5,25%, y en tercio apical se realizó irrigación con suero fisiológico, y se suministró medicación intraconducto con hidróxido de calcio [$Ca(OH)_2$] (Eufar S.A., Bogotá, Colombia).

A los 8 días se llevó a cabo un control en el que se observó ausencia de tracto sinuoso vestibular y disminución de movilidad dental. A los 21 días, se realizó un recambio del $Ca(OH)_2$ y se observó ausencia de fístula y disminución de la movilidad dental. El paciente se ausentó de la consulta. A los 3 meses regresó; el diente se encontraba asintomático, con palpación y percusión negativas, y movilidad normal. Se realizó la repreparación del conducto con una lima apical principal #50 y se medicó intraconducto con $Ca(OH)_2$ (fig. 2). Al mes, se

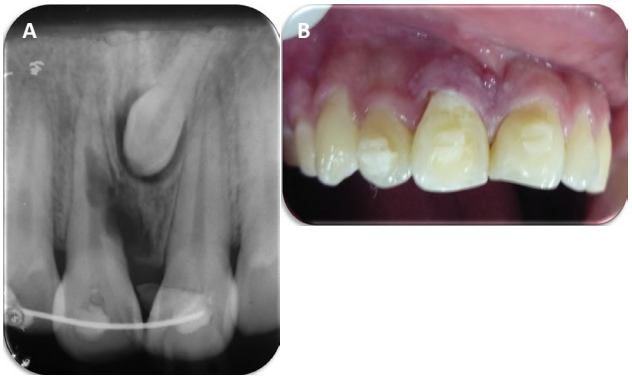

Figura 1. A: Radiografía inicial. B: Foto clínica inicial posterior a la remoción del alambre de ortodoncia.

controló, se colocó MTA (Angelus, Londrina, Brasil) en toda la longitud de trabajo por vía ortógrada por medio de condensadores verticales, y se remitió para su restauración en resina (fig. 3A).

El paciente no asistió a los controles pautados. Tras 1 año y 10 meses, se presentó a la consulta. Clínicamente, se encontraba asintomático, con movilidad de grado I, sondaje normal; radiográficamente, se observó una formación de cresta ósea y ausencia de reabsorción. Dos años y 6 meses después, el paciente se hallaba asintomático, con percusión y palpación negativa, formación ósea y ausencia de reabsorción (fig. 3B).

A los 2 años y 10 meses, se llevó a cabo un nuevo control en el que se realizó una tomografía de cono para poder obtener una vista tridimensional de la recuperación ósea. En todos los cortes se logró observar formación de tejido óseo, obturación de más del 90% del conducto con MTA y disminución del tamaño de la lesión apical, y a nivel de tercio medio se evidenció espacio entre el tejido óseo y el tejido dentario (figs. 4-6).

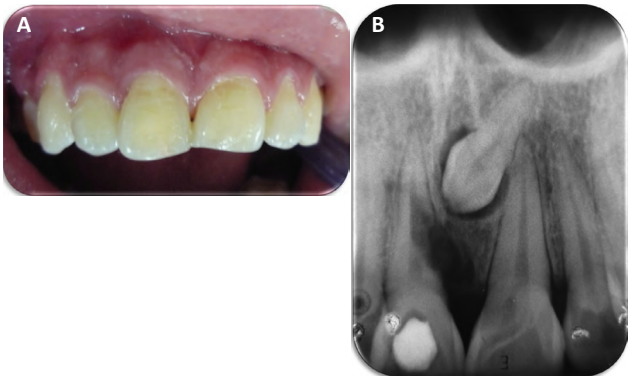

Figura 2. A: Foto clínica, resolución tracto sinuoso. B: Control radiográfico, medicación con $Ca(OH)_2$.

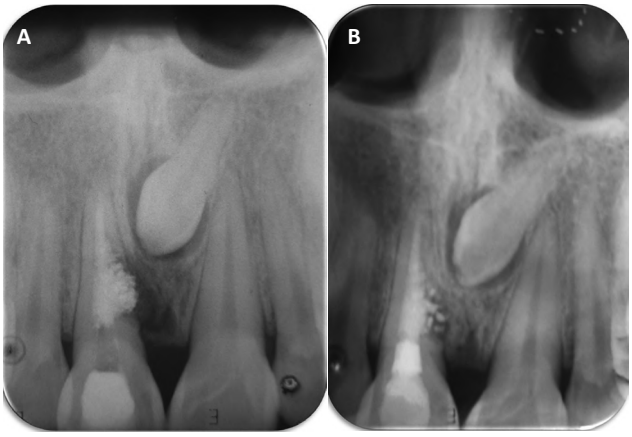

Figura 3. A: Radiografía de colocación de MTA. B: Radiografía control a los 2 años y 6 meses.

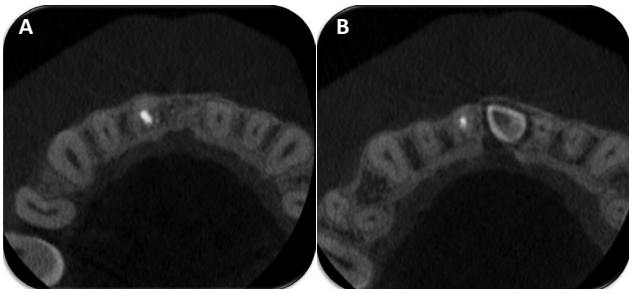

Figura 4. A-B: Tomografías de cono, vista axial.

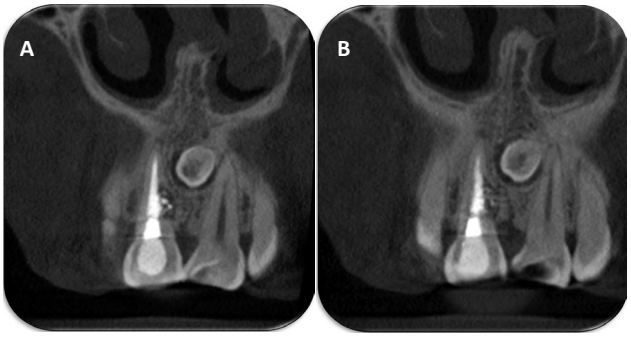

Figura 5. A-B: Tomografías de cono, vista coronal.

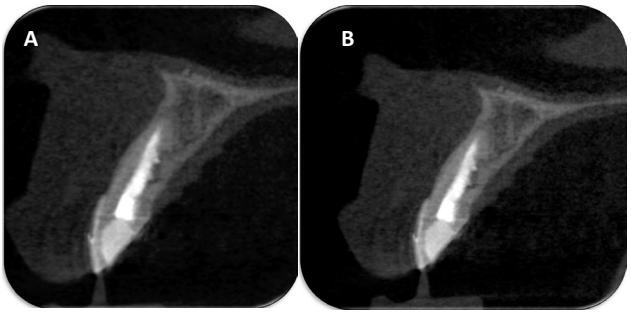

Figura 6. A-B: Tomografías de cono, vista sagital.

Discusión

Los incisivos centrales superiores son los dientes comúnmente más afectados, seguidos por los incisivos laterales mandibulares. La habilidad del labio superior para proteger los dientes maxilares depende del grado de prominencia de los dientes anteriores.[3] La posibilidad de éxito de un diente avulsionado disminuye a cero si es mantenido seco por más de una hora, por lo cual es preciso que el diente permanente avulsionado sea reimplantado lo más pronto posible (preferiblemente en el sitio de injuria) por la primera persona capaz de hacerlo.[12]

La reimplantación dental inmediata conlleva una mejor reparación de las FLP y reduce significativamente la ocurrencia de reabsorción radicular, por lo que cuan menor sea el tiempo transcurrido entre el trauma y la

reimplantación del diente, y siempre que éste sea mantenido en un medio de transporte adecuado, las complicaciones serán menores e incrementarán la favorabilidad del pronóstico.[2]

En la anamnesis, el paciente refirió que el diente fue transportado en un medio seco, y que su reimplantación demoró más de una hora, lo cual llevó a que el grado de complicación fuese mayor, y esto afectó directamente el pronóstico del diente.

Hay dos principales razones para la demora de la reimplantación de un diente avulsionado: las personas presentes en el sitio de la injuria raramente conocen cuál es el manejo de un diente avulsionado;[13,14] y las laceraciones de tejido y sangrado, la mayoría de las veces, enmascaran la pérdida del diente, por lo que no es infrecuente que la avulsión sea pasada por alto.[5]

Como la reimplantación de los dientes avulsionados suele ocurrir de 1 a 4 horas después de avulsión, la degeneración de las FLP es un evento común, y la presencia de remanentes necróticos de la FLP en la superficie radicular estimula la aparición de la RREI.[2]

La RREI es la complicación temprana más destructiva en la avulsión. Este proceso reabsortivo es exacerbado por el tejido pulpar necrótico. Después de la avulsión de un diente maduro con ápice cerrado, la Asociación Americana de Endodoncia y la Asociación Internacional de Traumatología Dental recomiendan la pulpectomía profiláctica para prevenir la destrucción radicular.[15] En el presente caso, a pesar de haber realizado la pulpectomía profiláctica, la demora y la no continuidad en el tratamiento dieron lugar a un elevado grado de RREI.

De los diversos materiales y sustancias empleados para la prevención y el tratamiento de la RREI, el de mayor uso es el $Ca(OH)_2$. Éste posee un potencial de acción sobre los microrganismos presentes en infecciones endodónticas y mantiene una alta concentración de iones de hidroxilo que pueden cambiar la actividad enzimática de la bacteria y promover su inactivación. Esta gran liberación de iones de hidroxilo eleva el pH del $Ca(OH)_2$ a 12,6, el cual es capaz de alterar la integridad de la membrana citoplasmática de la bacteria.[7]

El MTA fue desarrollado para sellar las vías de comunicación entre el sistema radicular y la superficie externa del diente.[4] La obturación de conductos radiculares con MTA ha sido informada en la literatura. Karp *et al*. publicaron un caso en el que el MTA fue utilizado como material de obturación del conducto radicular en un incisivo central maxilar avulsionado. Dos años y medio después de la reimplantación, el diente se mostraba asintomático y había evidencia clínica y radiográfica de cicatrización periodontal,[15] lo cual es comparable a las evidencias clínicas y radiográficas de este caso clínico.

Además de cumplir con el requisito de ser bacteriostático, el MTA también tiene propiedades bactericidas. El cemento crea un sellado impermeable difícil de penetrar por los microorganismos. Esta propiedad única, combinada con un inicial y alto pH que se incrementa hasta 12,5 después de fraguado, puede promover un mecanismo conveniente para la muerte, la neutralización y la inhibición bacteriana dentro de los conductos.[10]

Torabinejad *et al*. demostraron que el MTA induce a la regeneración del ligamento periodontal y el cemento radicular. También ayuda a que algunas células formativas se adhieran e induzcan la cicatrización por medio de la formación de tejido conectivo fibroso y la posterior reparación de tejido óseo.[16] En nuestro caso se registró una recuperación ósea similar a la observada en otros, reportados con anterioridad.[9,11,15]

En el presente caso, se realizó un control radiográfico a los 2 años y 10 meses por medio de una tomografía; un corte transversal evidenció un espacio entre el MTA y la superficie ósea. Se asume que este espacio puede deberse al dejado por la RREI. En otro caso, de un diente avulsionado en el cual se empleó MTA para cubrir el defecto generado por la RREI, Olivieri *et al*. observaron, luego de que el diente fuese extraído y examinado al microscopio, un tejido fibroso similar al ligamento periodontal.[12]

Las opciones de tratamiento ante trauma dentoalveolar dependen de la etiología, el tipo de reabsorción radicular y la atención oportuna. En el presente caso, el paciente fue atendido por el Sistema General de Seguridad Social en Salud de Colombia. Debido a sus bajos recursos, no se intentó hacer otro tipo de procedimiento que favoreciera el pronóstico, como la extracción del diente supernumerario, la colocación de un injerto óseo, una membrana regenerativa de colágeno, ya que los procedimientos autorizados por el plan obligatorio de salud de Colombia son muy limitados. Sin embargo, la prioridad siempre fue la preservación del diente en la boca y el control de la infección, a fin de mantener el nivel de la cresta ósea en vistas a un posible tratamiento quirúrgico o rehabilitador, en el caso de que el tratamiento realizado fallara.

Se utilizó MTA como obturador definitivo, teniendo en cuenta sus múltiples beneficios, de los que carecen otros materiales empleados actualmente en endodoncia. Entre dichos beneficios se destacan sus propiedades bacteriostáticas, un alto pH (12,5) sostenido durante períodos prolongados, la formación de un sellado impermeable junto a la dentina y el cemento, y la regeneración del ligamento periodontal.

Conclusiones

Aún con sus limitaciones –como todo cemento y/o medicamento–, los múltiples beneficios de su utilización hacen del $Ca(OH)_2$ y el MTA los materiales de elección para lograr éxito en casos como el presentado.

Agradecimientos: Al Dr. Álvaro Barrios Angulo, por los aportes brindados para la redacción del presente trabajo.

Los autores declaran no tener conflictos de interés en relación con este estudio y afirman no haber recibido financiamiento externo para realizarlo.

Referencias

1. Berman LH, Blanco L, Cohen S. *Manual clínico de traumatología dental*. 1ª ed., Madrid, Elsevier, 2008, p. 100.
2. Poi WR, Sonoda CK, Martins CM, Melo EM, Pelizer EP, Mendoça MR, *et al*. Storage media for avulsed teeth: a literature review. *Braz Dent J* 2013;24:437-45.
3. McTigue DJ. Overview of trauma management for primary and young permanent teeth. *Dent Clin N Am* 2013;57:39-57.
4. Panzarini SR, Trevisan CL, Brandini DA, Poi WR, Sonoda CK, Luvizuto ER, *et al*. Intracanal dressing and root canal filling materials in tooth replantation: a literature review. *Dent Traumatol* 2012;28:42-8.
5. Petrovic B, Marković D, Peric D, Blagojevic D. Factors related to treatment and outcomes of avulsed teeth. *Dent Traumatol* 2010;26:52-9.
6. Bakland LK, Andreasen JO. Will mineral trioxide aggregate replace calcium hydroxide in treating pulpal and periodontal healing complications subsequent to dental trauma? A review. *Dent Traumatol* 2012;28:25-32.
7. Estrela C, Holland R. Calcium Hydroxide: study based on scientific evidences. *J Appl Oral Sci* 2003;11:269-82.
8. Oliveira TM, Sakai VT, Silva TC, Santos CF, Abdo RC, Machado MA. Mineral trioxide aggregate as an alternative treatment for intruded permanent teeth with root resorption and incomplete apex formation. Case report. *Dent Traumatol* 2008;24:565-8.
9. Jacobovitz M, De Lima RKP. Treatment of inflammatory internal root resorption with mineral trioxide aggregate: a case report. *Int Endod J* 2008;41:905-12.
10. Bogen G, Kuttler S. Mineral trioxide aggregate obturation: A review and case series. *J Endod* 2009;35:777-90.
11. Olivieri JG, Duran-Sindreu F, Mercadé M, Pérez N, Roig M. Treatment of a perforating inflammatory external root resorption with mineral trioxide aggregate and histologic examination after extraction. *J Endod* 2012;38:1007-11.
12. Andersson L, Andreasen JO, Day P, Heithersay G, Trope M, DiAngelis AJ, *et al*. International of dental traumatology guidelines for the management of traumatic dental injuries: 2. Avulsion of permanent teeth. *Dent Traumatol* 2012;28:88-96.
13. Andersson L, Al-Asfour A, Al-Jame Q. Knowledge of first aid measures of avulsion and replantation of teeth: an interview of 221 Kuwaiti schoolchildren. *Dent Traumatol* 2006;22:57-65.
14. Cohenca N, Forrest JL, Rotstein I. Knowledge of oral health professionals of treatment of avulsed teeth. *Dent Traumatol* 2006;22:296-301.
15. Karp J, Bryk J, Menke E, McTigue D. The complete endodontic obturation of an avulsed immature permanent incisor with mineral trioxide aggregate: a case report. *Pediatr Dent* 2006;28:273-8.
16. Torabinejad M, Pitt Ford TR, McKendry DJ, Abedi HR, Kariyawasen SP. Histologic assessment of mineral trioxide aggregate as a root-end filling in monkeys. *J Endod* 1997;23:225-8

Contacto:
Adolfo Marriaga Gutiérrez
ammg82@hotmail.com
Cra. 51B #94 - 334 Cons. 403 (080020)
Barranquilla, Colombia

Aspectos quirúrgicos de la regeneración ósea vertical con membrana con refuerzo de titanio, de forma simultánea a la colocación de implantes. Informe de un caso

Surgical aspects of vertical ridge augmentation with titanium-reinforced membrane simultaneous to implant placement. Case report

Presentado: 21 de septiembre de 2015
Aceptado: 25 de noviembre de 2015

Mariana Andrea Rojas, Nelson Carranza
Cátedra de Periodoncia, Facultad de Odontología, Universidad de Buenos Aires, Argentina

Resumen

Objetivo: Presentar los procedimientos quirúrgicos realizados para el aumento vertical del reborde alveolar en simultáneo a la colocación de implantes, y su reentrada a los 10 meses. Adicionalmente, discutir en detalle las condiciones necesarias para obtener éxito y predictibilidad en las técnicas de regeneración ósea guiada.

Caso clínico: Una paciente de sexo femenino, de 31 años de edad, se presentó a la consulta para la rehabilitación de implantes colocados en las piezas 24 y 25. Debido a su incorrecta alineación tridimensional, y considerando las demandas estéticas del caso, se decidió realizar la explantación. Se llevó a cabo un aumento de tejidos blandos y, a posteriori, se efectuó la regeneración ósea del sitio mediante una membrana no reabsorbible con refuerzo de titanio y hueso bovino particulado, de manera simultánea a la colocación de los implantes.

Conclusiones: La regeneración ósea guiada resultó exitosa. Es imprescindible una correcta evaluación prequirúrgica, a fin de conocer las características del sitio que debe regenerarse, para poder seleccionar la técnica más adecuada en cada caso. La precisión en la técnica quirúrgica, el cierre primario y los cuidados posquirúrgicos son de suma importancia para el éxito del tratamiento.

Palabras clave: Aumento de tejidos blandos, implantes dentales, injertos óseos, membranas, regeneración ósea guiada.

Abstract

Aim: *To present the surgical procedures used to obtain vertical ridge augmentation with simultaneous implant placement and osteointegration results obtained at 10 months reentry. Additionally, different aspects that are needed to achieve success and predictability in guided bone regeneration techniques are discussed in detail.*

Case report: *A 31-year-old female patient consulted for implants rehabilitation of left maxillary (bicuspids) premolars. It was decided to perform an explantation procedure due to improper three-dimensional alignment and esthetics demands. Soft tissue augmentation was initially performed and then, guided bone regeneration (GBR) with a non-resorbable titanium-reinforced membrane and bovine bone mineral with simultaneous implant placement were carried out.*

Conclusions: *GBR was successful. Pre-surgical evaluation is essential in order to identify the features of the rehabilitation site, thus allowing the most suitable technique selection for each case. An accurate surgical technique, primary closure and proper post-surgical care, are extremely important for a successful treatment.*

Key words: *Bone graft, dental implants, guided bone regeneration, membranes, soft tissue augmentation.*

Introducción

La colocación de implantes en la posición protética ideal puede verse comprometida por la reabsorción del reborde alveolar o la pérdida ósea por enfermedad periodontal o trauma. Por lo tanto, es necesaria la regeneración ósea, de manera previa o simultánea a la colocación de los implantes, a fin de lograr predictibilidad y éxito a largo plazo.[1]

La regeneración ósea guiada (ROG) es un procedimiento quirúrgico reconstructivo basado en los principios biológicos de la regeneración tisular guiada (RTG).[2-5] Tiene como objetivo la creación de un espacio cerrado, que puede ser invadido únicamente por células con capacidad osteoformadora, provenientes del hueso subyacente.[6]

Al basarse en los principios biológicos de la RTG, también la ROG utiliza una barrera física para aislar el defecto por regenerar, asegurar la estabilidad y la protección del coágulo y permitir la migración y la reproducción de células osteoprogenitoras sin la competencia de otras células.[6]

A fin de estudiar y comprobar los fundamentos de la ROG, se han desarrollado numerosas investigaciones en animales de experimentación.[7-9] Dahlin, en 1988, fue uno de los primeros en aplicar la técnica. Creó quirúrgicamente defectos óseos bilaterales en el cráneo de ratas y colocó membranas no reabsorbibles de politetrafluoretileno-expandido (PTFE-e) para cubrirlos. A las 6 semanas observó que la cicatrización ósea era completa, a diferencia de los sitios control, en los cuales no se había colocado ningún material y se mantenían los defectos residuales.[10]

A posteriori, comenzó a estudiarse, en animales de experimentación, la ROG asociada a la colocación de implantes dentales. Los primeros estudios evaluaron la ROG en implantes con dehiscencias óseas, utilizando membranas de PTFE-e con resultados exitosos.[11,12] Más adelante se aplicó a defectos infraóseos asociados a la colocación de implantes inmediata.[13]

En 1990 tuvo lugar el primer estudio de ROG horizontal en perros, utilizando membranas de PTFE-e. Los resultados clínicos e histológicos fueron exitosos.[14]

Simion[15] realizó el primer estudio clínico e histológico en humanos, que verificó la eficacia de la ROG vertical con xenoinjertos y membranas no reabsorbibles de PTFE-e. Este estudio demostró un aumento vertical de 3-4 mm.

En un estudio clínico en humanos, Tinti[16] logró un aumento vertical promedio de 5 mm empleando membranas no reabsorbibles con refuerzo de titanio y hueso autólogo.

Una serie de estudios prospectivos arrojó una tasa de éxito similar (97,5%) en la supervivencia de implantes cargados que habían sido colocados con ROG vertical, al compararlos con implantes en hueso nativo o con ROG horizontal.[17-19]

En su estudio histológico, Buser[20] concluyó que el hueso regenerado responde a la colocación y la carga de los implantes del mismo modo que el hueso natural preexistente.

La ROG es un procedimiento altamente predecible. Evitar la exposición de la membrana y su contaminación es fundamental para el éxito del tratamiento. Para esto, es imprescindible lograr el cierre primario de la herida y su estabilidad en el tiempo.[21-23] El examen de los tejidos blandos debe realizarse en la fase prequirúrgica, a fin de determinar si su calidad permitirá un adecuado cierre, o si se requerirá un aumento previo de los tejidos.

En este informe se presentarán los procedimientos quirúrgicos que se llevaron a cabo para el aumento vertical del reborde alveolar de forma simultánea a la colocación de implantes, y su reentrada a los 10 meses. Adicionalmente, se discutirán en detalle las condiciones necesarias para obtener éxito y predictibilidad con las técnicas de ROG.

Caso clínico

Una mujer de 31 años no fumadora y sin antecedentes médicos relevantes concurrió al Servicio de Especialización en Periodoncia de la Facultad de Odontología de la Universidad de Buenos Aires para la rehabilitación de implantes colocados en las piezas 24 y 25 (figs. 1 y 2). Luego de evaluar el caso, y considerando las demandas estéticas de la paciente, se decidió realizar la explantación, dada la incorrecta alineación tridimensional (fig. 3). El sitio se regeneró utilizando hueso bovino particulado (Bio-Oss® Geistlich Pharma AG, Wolhusen, Suiza) y una membrana colágena reabsorbible (Mem-Lok® BioHorizonts, Estados Unidos) (fig. 4) con el objetivo de preservar el volumen del reborde y mejorar su arquitectura. A los 6 meses, se realizó una radiografía panorámica (fig. 5) en la que se evidenció una atrofia en la zona posterior, la cual fue confirmada con la tomografía (figs. 6 y 7). Se planificó un nuevo enfoque quirúrgico. La estrategia elegida consistió en el aumento previo de tejidos blandos con injerto de tejido conectivo subepitelial (ITCSE)[24] para mejorar la calidad (figs. 8 y 9); y a los 90 días, ROG vertical con la colocación simultánea de los implantes, utilizando una membrana de PTFE-e con refuerzo de titanio (Cytoplast™ Ti250PS-1; Osteogenics Biomedical, Estados Unidos) fijada mediante tachuelas, y relleno óseo bovino (Bio-Oss® Geistlich Pharma AG, Wolhusen, Suiza).

Figura 1. Imagen clínica inicial. Nótese la incorrecta alineación tridimensional.

Figura 2. Imagen radiográfica inicial.

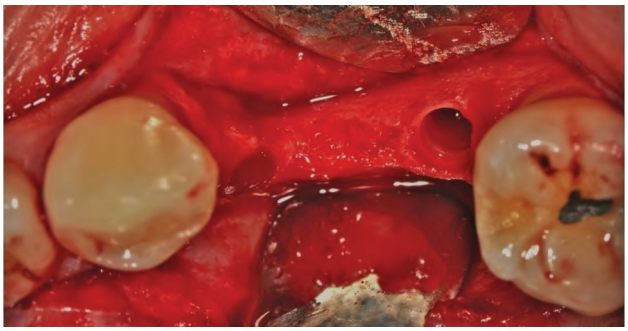

Figura 3. Explantación. Obsérvese el lecho de ambos implantes con sus paredes conservadas.

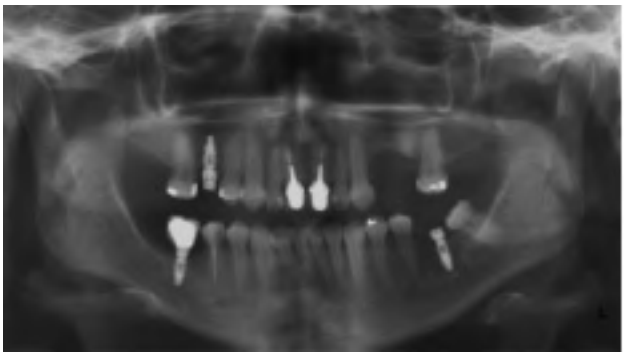

Figura 5. Radiografía panorámica a los 6 meses.

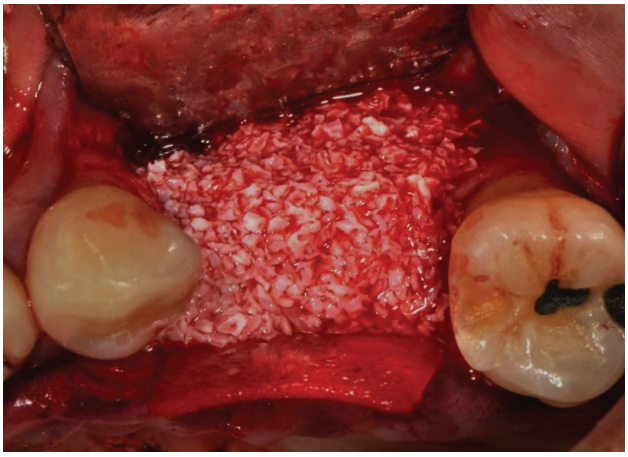

Figura 4. Regeneración ósea guiada con hueso bovino particulado y membrana colágena reabsorbible.

En la imagen preclínica (figs. 10 y 11) se puede apreciar el colapso horizontal y vertical en la zona de premolares superiores izquierdos (defecto clase III).[25]

Procedimiento quirúrgico. Se realizaron una incisión mediocrestal y dos descargas verticales en distal de la pieza 23 y en mesial de la pieza 26 para elevar un colgajo a espesor total (figs. 12 y 13). Es de suma importancia la liberación del colgajo vestibular, a fin de asegurar el cierre primario y lograr que éste sobrepase la incisión inicial de 3 a 5 mm[26] (fig. 14). A posteriori, se llevó a cabo la preparación del lecho para los implantes, para lo cual fue imprescindible su fijación primaria[27] (figs. 15-18). Se obtuvo hueso autólogo con la última fresa conformadora (fig. 19). Una vez colocados los implantes (MIS SEVEN 3,3 × 10 mm, MIS Implants Technologies, Tel Aviv, Israel), se efectuaron perforaciones en la cortical para mejorar el aporte vascular.[28] Se recortó la membrana (fig. 19), se fijó con una tachuela en palatino (fig. 20), se colocó el hueso autólogo en contacto con los implantes y, luego, el hueso bovino particulado (figs. 21 y 22). A continuación, se fijó la membrana con una tachuela por vestibular (fig. 23). Finalmente, se realizó la sutura asegurando el cierre primario con un punto colchonero horizontal para aproximar los tejidos (fig. 24), y después puntos simples para juntar los bordes de la herida, sin ningún tipo de tensión (nylon 5-0 aguja P3 Ethicon, Johnson & Johnson, Somerville, NJ, Estados Unidos). Las descargas verticales se suturaron con puntos simples (Prolene 6-0 aguja P1 Ethicon, Johnson

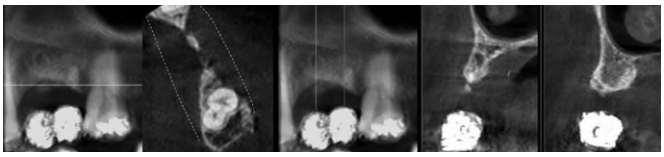

Figura 6. Tomografía axial computada con guía tomográfica realizada sobre la base de un encerado diagnóstico previo.

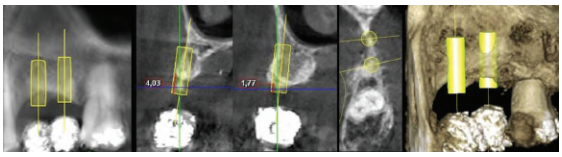

Figura 7. Tomografía axial computada. Planificación: implantes MIS SEVEN 3,3 × 10 mm.

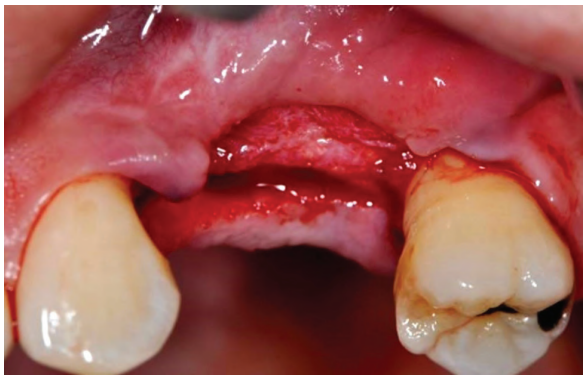

Figura 8. Preparación del lecho a espesor parcial para la colocación de injerto de tejido conectivo subepitelial.

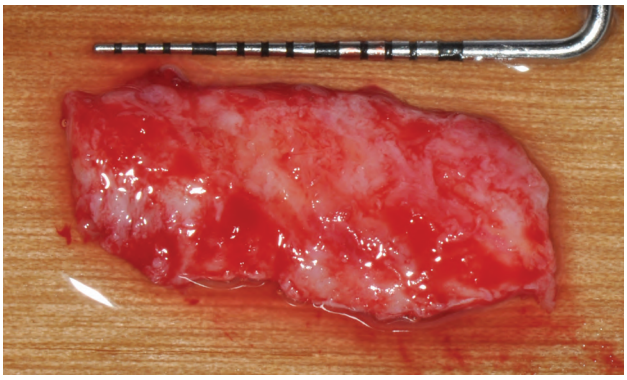

Figura 9. Injerto de tejido conectivo subepitelial. Técnica de incisión única.

Figura 10. Imagen preclínica 90 días posteriores al aumento de tejidos blandos. Nótese el colapso en sentido vertical.

Figura 11. Imagen preclínica. Nótese el colapso en sentido horizontal.

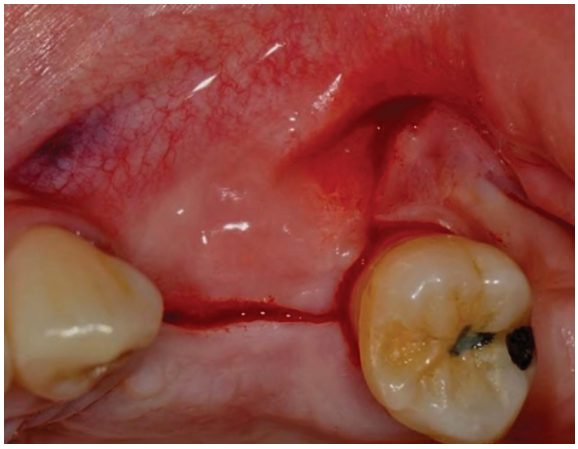

Figura 12. Diseño del colgajo. Incisiones.

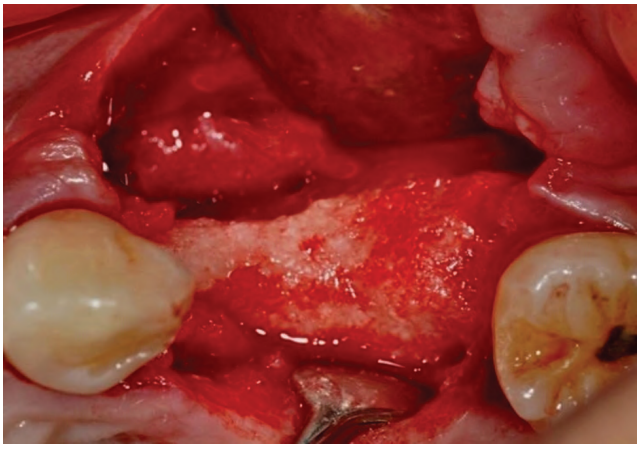

Figura 13. Elevación de colgajo a espesor total.

& Johnson, Somerville, NJ, Estados Unidos) (figs. 25 y 26). Por último, se tomó una radiografía periapical de control (fig. 27).

Seguimiento. La paciente se encontraba con antibioticoterapia (amoxicilina 500 mg + ácido clavulánico 125 mg, cada 8 horas durante 7 días) desde 24 antes de la cirugía. Se prescribieron enjuagues con clorhexidina al 0,12%, dos veces por día durante 7 días, y la administración de analgésicos (ibuprofeno 600 mg, cada 8 horas durante 3 días). La sutura se retiró a los 15 días (fig. 28). Se efectuaron controles posquirúrgicos a los 7, 15 y 30 días. Luego, se realizaron controles mensuales y mantenimientos periodontales cada 3 meses.

Figura 14. Liberación del colgajo vestibular. Nótese cómo el tejido pasa la línea de incisión inicial.

Reentrada (10 meses). Se elevó el colgajo respetando el diseño realizado en la primera cirugía. El aspecto de la membrana –de estructura conservada y sin cambio de coloración– indicó que había permanecido libre de contaminación bacteriana (fig. 29). Se retiraron las tachuelas y la membrana, y se observó un hueso maduro que cubría la superficie de ambos implantes (fig. 30). Se colocaron los pilares de cicatrización y un injerto de tejido conectivo subepitelial[24] suturado sobre el colgajo vestibular (figs. 31 y 32). El cierre se efectuó con colchoneros horizontales y puntos simples, y se tomó una radiografía final (fig. 33). La cicatrización no presentó particularidades. Las suturas se retiraron a los 15-20 días (fig. 34). Los controles posquirúrgicos se realizaron a los 7, 15, 30 y 45 días (figs. 34 y 35).

Discusión

El éxito y la predictibilidad de los procedimientos de ROG simultáneos a la colocación de implantes han sido bien establecidos en la práctica clínica.[10-20,27] Para seleccionar la terapéutica quirúrgica, es fundamental valorar la arquitectura del reborde residual,[29,30] aunque ésta no

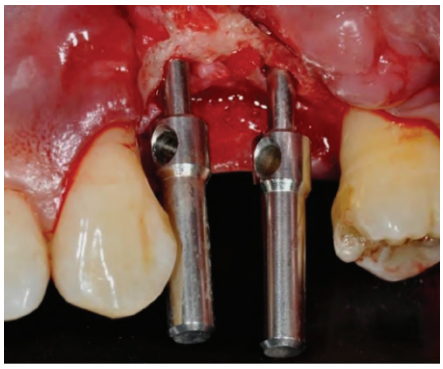

Figura 15. Preparación del lecho para los implantes. Vista vestibular.

Figura 16. Preparación del lecho para los implantes. Vista oclusal.

Figura 17. Guía quirúrgica. Nótese la correcta alineación tridimensional.

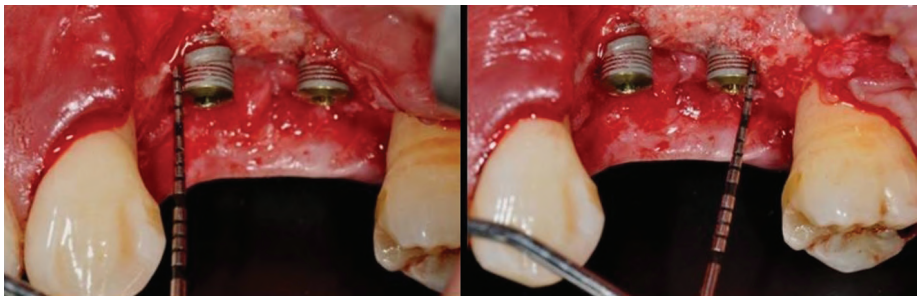

Figura 18. Implantes colocados a 3,5 mm del cénit de las piezas dentarias vecinas. Obsérvese que se encuentran 2-4 mm por fuera de los límites de la cresta alveolar.

Figura 19. Hueso autólogo obtenido con la última fresa conformadora. Membrana no reabsorbible con refuerzo de titanio.

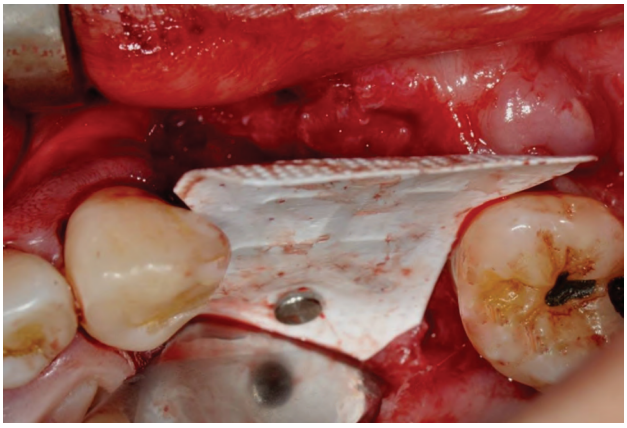

Figura 20. Fijación de la membrana con tachuela en palatino.

es la única variable que influye en los resultados del procedimiento.[6,27]

Numerosos trabajos han reportado que el cierre primario de la herida y su estabilidad son condiciones indispensables para el éxito de la ROG.[21-23,26] Por esta razón, en la fase prequirúrgica deben evaluarse detalladamente los tejidos blandos, ya que el cierre primario es más factible ante adecuadas calidad y cantidad de éstos.

También es preciso registrar el nivel de inserción periodontal de las piezas dentarias vecinas al sitio por regenerar, y analizar las demandas estéticas del caso.[31]

En la fase quirúrgica, es necesaria una mínima cantidad de tejido óseo que asegure la estabilidad inicial de los implantes para su futura oseointegración.[27]

Es indispensable crear un espacio suficiente que permita la formación del coágulo, así como su protección y estabilidad.[27] Tanto el espacio como la estabilidad están relacionados con el tipo de defecto óseo por tratar. Cuando el defecto es demasiado amplio y no contenedor, la formación ósea se limita a la zona marginal, y en el centro aparece una zona de tejido conectivo desorganizado.[32,33] Por lo tanto, se requiere el uso de membranas y rellenos óseos, a fin de generar un espacio y mantenerlo lo más estable posible en el tiempo.[31]

El uso de rellenos óseos –tanto autólogos como heterólogos– ha sido exitoso para la ROG.[34,35] Cumplen con un objetivo esencialmente mecánico, ya que brindan soporte a la membrana y permiten reducir la contracción del coágulo.[34]

En un estudio realizado por Jensen *et al*.[35] se concluye que el factor determinante para el éxito y la predictibilidad de la ROG es la membrana, y no los materiales de relleno. En un estudio posterior,[36] se afirma que en procedimientos de ROG vertical, independientemente del material de relleno utilizado, deben utilizarse sistemas rígidos o reforzados, a fin de mantener la estructura y dar protección al volumen generado.

El tiempo de remoción de las membranas no reabsorbibles también ha sido ampliamente estudiado, ya que la maduración del tejido regenerado depende del tiempo.[37]

Simion[34] propone de 9 a 12 meses para la utilización de membranas más aloinjertos. Jovanovic y Nevins[38] indican entre 6 y 12 meses. Tinti[16] sugiere 12 meses para membranas más autoinjertos.

Es importante considerar que, antes de los 6 meses, el tejido es inmaduro;[39] y que a mayor tiempo de reentrada, mayor densidad del tejido óseo formado.[38] En consecuencia, resulta importante mantener estable la membrana en el tiempo. Para esto, algunos investigadores consideran el uso de tachuelas[28] o microtornillos.[16] Se ha sugerido que el movimiento de la membrana permite la formación de tejido blando.[39]

Por último, el manejo de los tejidos blandos es de primordial interés para los procedimientos de ROG. Por ello, el diseño de las incisiones y la elevación del colgajo requieren de un análisis exhaustivo previo.

Greenstein[26] describe los principios quirúrgicos básicos para la obtención del cierre primario. Entre ellos, menciona que el colgajo debe ser capaz de extenderse pasivamente de 3 a 5 mm más allá de la línea de la incisión inicial. Para esto, los tejidos deben ser adecuadamente liberados mediante incisiones verticales e incisiones liberadoras periósticas.[40]

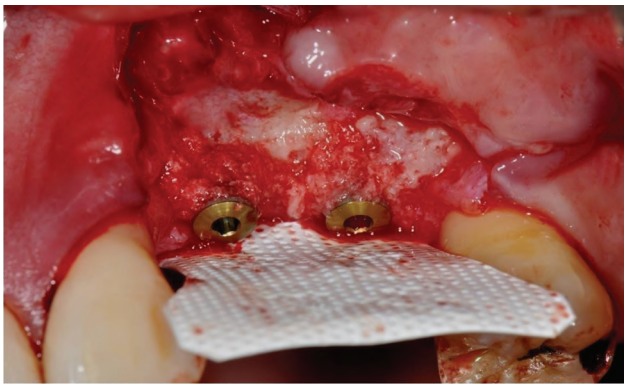

Figura 21. Colocación de hueso autólogo en contacto con las espiras expuestas de ambos implantes.

Figura 22. Colocación de hueso bovino particulado.

Figura 23. Fijación de la membrana por vestibular.

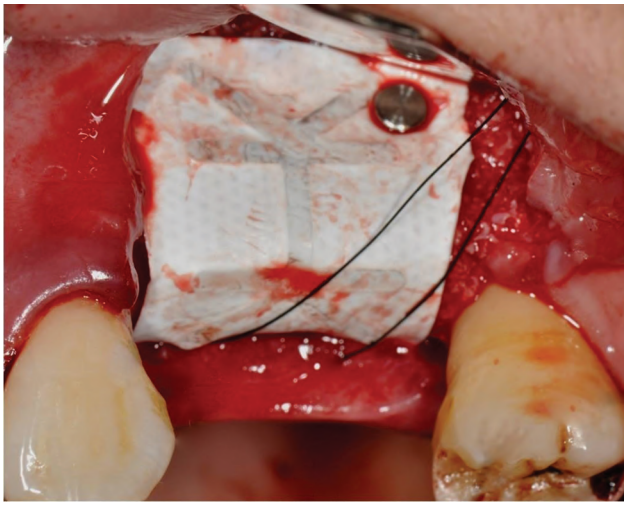

Figura 24. Sutura con colchonero horizontal para aproximar los tejidos.

Cuando no se cumple esta premisa, se necesita mucha tensión en la sutura, a fin de generar el cierre de la herida, dando lugar a necrosis y/o dehiscencia y, en consecuencia, a la exposición y la contaminación de los biomateriales.[26]

Simion *et al*.[21] realizaron un estudio comparativo clínico y microbiológico del proceso de cicatrización sobre la colocación inmediata de implantes y membrana de PTFE-e, con y sin exposición. En los sitios en los que la membrana había sido expuesta a la cavidad oral, hallaron gran cantidad de bacterias. Concluyeron que la exposición temprana de la membrana puede perjudicar el éxito de la regeneración ósea.

Fugazzotto[22] afirma que "aunque la regeneración ósea guiada es factible cuando no se mantiene un cierre primario estable durante la cicatrización, la cantidad y la calidad de tejido regenerado y de los tejidos blandos se verá comprometida cuando ocurra la exposición temprana de la membrana".

Finalmente, durante la fase posquirúrgica debe controlarse la infección mediante antimicrobianos locales y antibioticoterapia sistémica, retirar la sutura en el tiempo adecuado y procurar el mínimo trauma evitando el uso de prótesis removibles que asienten sobre los tejidos.[26]

El objetivo del presente informe era mostrar los procedimientos quirúrgicos llevados a cabo para el aumento vertical del reborde alveolar simultáneo a la colocación de implantes. En el presente caso, al tratarse de un defecto amplio y no contenedor, se decidió utilizar una membrana no reabsorbible con refuerzo de titanio, junto con materiales de relleno.[31,36] A fin de mantenerla esta-

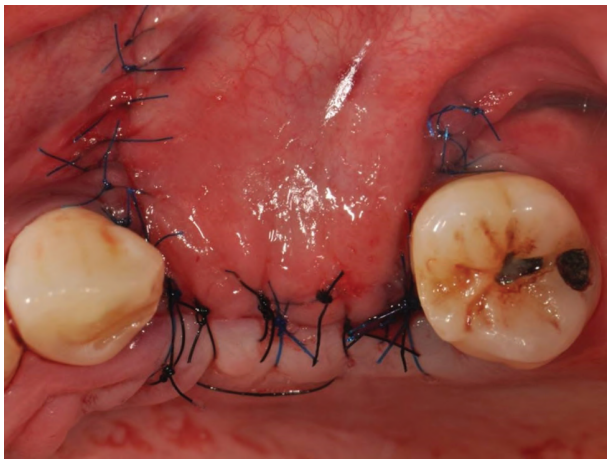

Figura 25. Cierre con puntos simples. Vista oclusal.

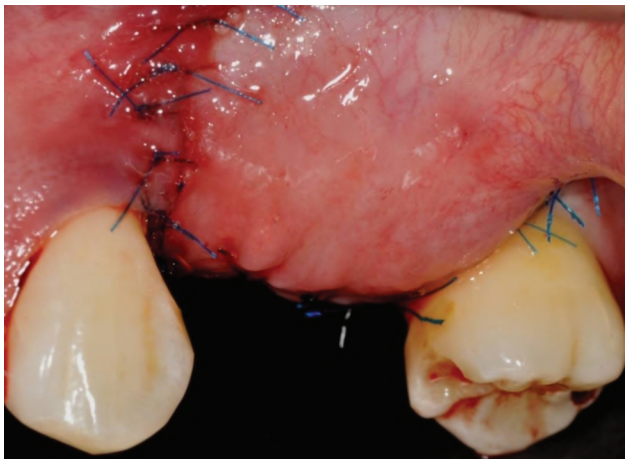

Figura 26. Cierre con puntos simples. Vista vestibular.

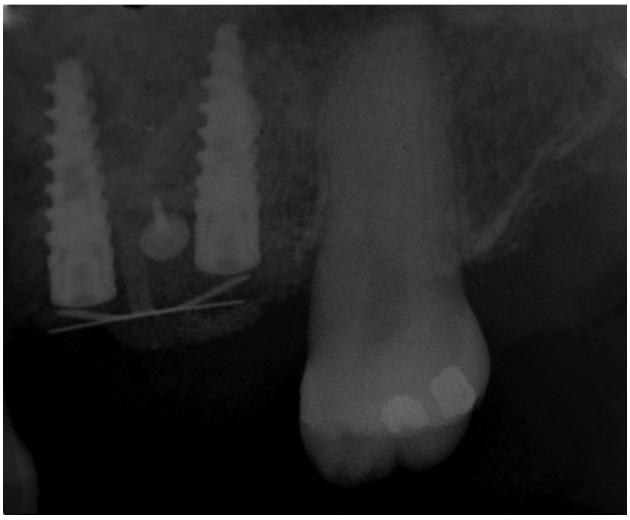

Figura 27. Radiografía periapical de control.

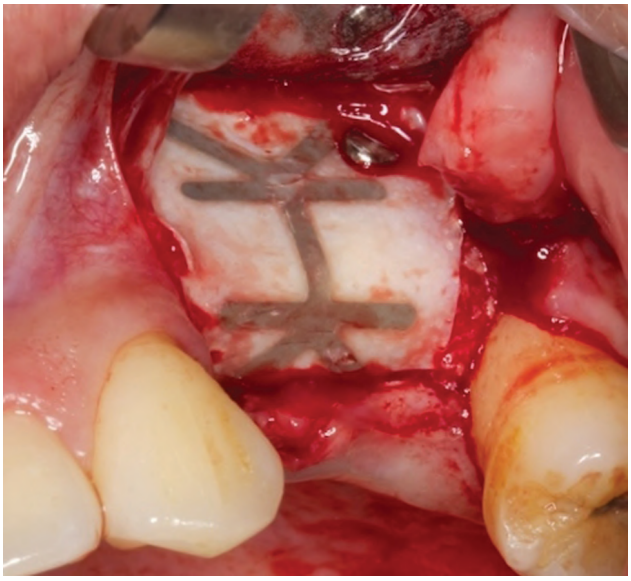

Figura 29. Reentrada a los 10 meses. Obsérvese el aspecto de la membrana.

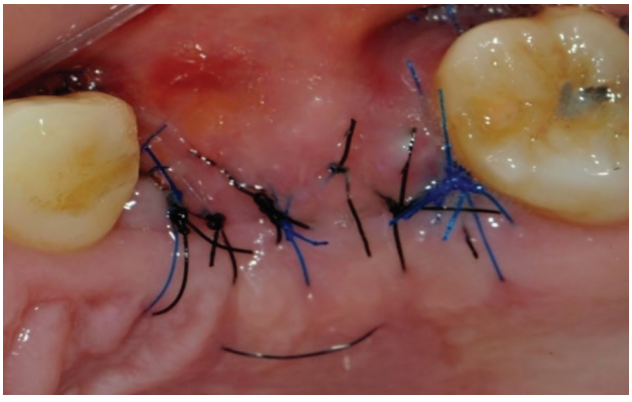

Figura 28. Cicatrización a los 15 días. Retiro de sutura.

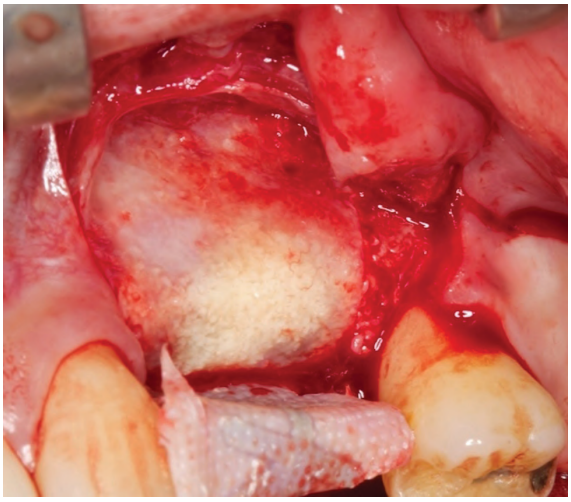

Figura 30. Retiro de la membrana. Puede observarse el tejido óseo maduro que cubre por completo la superficie de ambos implantes.

ble en el tiempo, se fijó con tachuelas;[28] y para obtener un cierre primario y libre de tensión, fueron tenidos en cuenta todos los parámetros por considerar en las fases prequirúrgica, quirúrgica y posquirúrgica.[21-23,26,34,40]

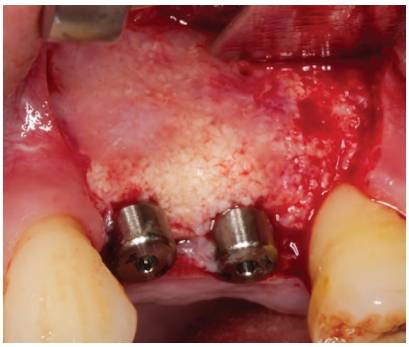

Figura 31. Colocación de pilares de cicatrización.

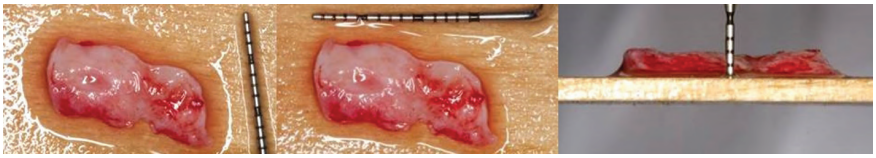

Figura 32. Injerto de tejido conectivo subepitelial.

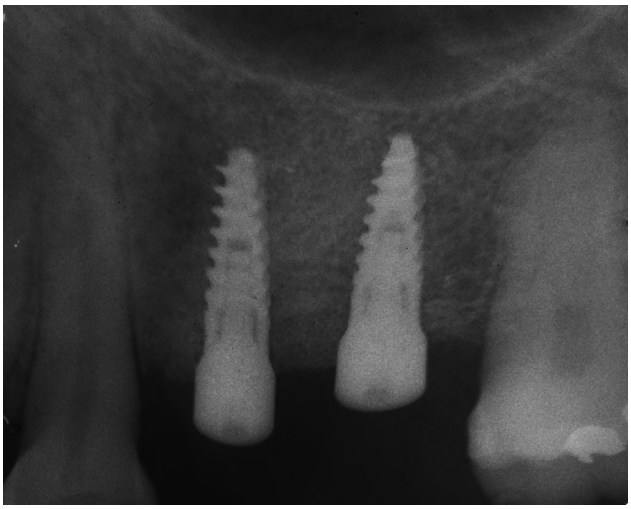

Figura 33. Radiografía periapical de control.

Debido a ello, en la fase de reentrada pudo observarse el éxito del procedimiento al registrar la formación de tejido óseo maduro cubriendo toda el área previamente expuesta de ambos implantes. La regeneración ósea vertical obtenida fue de 4 mm.

Conclusiones

El éxito y la predictibilidad de la ROG dependen de numerosos factores. Es imprescindible una correcta evaluación prequirúrgica, a fin de conocer las características del sitio por regenerar y, de este modo, seleccionar la técnica adecuada para el caso. La calidad de los tejidos blandos es de suma importancia para lograr el cierre primario.

En defectos amplios y no contenedores, se sugiere el uso de membranas no reabsorbibles con refuerzo de titanio y materiales de relleno. La fijación de la membrana mantiene la estabilidad en el tiempo. Evitar su exposición y/o contaminación, como así también mantener estable el espacio creado, son variables fundamentales para el éxito del procedimiento.

Los autores declaran no tener conflictos de interés en relación con este estudio y afirman no haber recibido financiamiento externo para realizarlo.

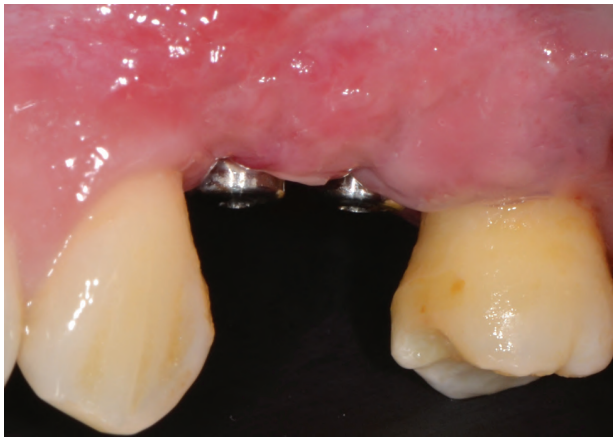

Figura 34. Cicatrización a los 15 días. Retiro de sutura.

Figura 35. Cicatrización a los 45 días.

Referencias

1. Buser D, Martin W, Belser UC. Optimizing esthetics for implant restorations in the anterior maxilla. Anatomical and surgical considerations. *Int J Oral Maxillofac Impl* 2004;19:43-61.
2. Melcher A. On the repair of potential of periodontal tissues. *J Periodontol* 1976;47:256-60.
3. Karring T, Isidor F, Nyman S, Lindhe J. New attachment formation on teeth with a reduced but healthy periodontal ligament. *J Clin Periodontol* 1985;12:51-60.
4. Nyman S, Gottlow J, Karring T, Lindhe J. The regenerative potential of the periodontal ligament. An experimental study in the monkey. *J Clin Periodontol* 1982;9:257-65.
5. Gottlow J, Nyman S, Karring T, Lindhe J. New attachment formation as the result of controlled tissue regeneration. *J Clin Periodontol* 1984;11:494-503.
6. Hammerle CHF, Jung RE. Bone augmentation by means of barrier. *Periodontology 2000* 2003;33:36-53.
7. Murray G, Holden R, Roachlau W. Experimental and clinical study of the new growth of bone in a cavity. *Am J Surg* 1957;95:385-7.
8. Linghorne WJ. The sequence of events in osteogenesis as studied in polyethylene tubes. *Annals of the New York Academy of Sciences* 1960;85:445-60.
9. Melcher AH, Dreyer CJ. Protection of the blood clot in healing circumscribed bone defects. *J of Bone and Joint Surg* 1962;448:424-30.
10. Dahlin C, Linde A, Gottlow J, Nyman, S. Healing of bone defects by guide tissue regeneration. *Plastic Reconst Surg* 1988;81:672-6.
11. Dahlin C, Sennerby L, Lekholm U, Linde A, Nyman S. Generation of new bone around titanium implants using a membrane technique: An experimental study in rabbits. *Int J Oral Maxillof Impl* 1989;4:606-9.
12. Becker W, Becker BE, Handlesman M, Celletti R, Ochsenbein C, Hardwick R, *et al*. Bone formation at dehisced dental implants sites treated with implant augmentation material: a pilot study in dogs. *Int J Period and Rest Dent* 1990;10:93-101.
13. Becker, W. Guide tissue regeneration for implants placed into extraction sockets. A study in dogs. *J Periodontol* 1991;62:703-9.
14. Seibert J, Nyman S. Local ridge augmentation in dogs: a pilot study using membranes and hydroxylapatite. *J Periodontol* 1990;61:157-65.
15. Simion M, Trisi P, Piatelli A. Vertical ridge augmentation using a membrane technique associated with osseointegrated implants. *Int J Period Rest Dent* 1994;14:496-511.
16. Tinti C, Parma-Benfenati S, Polizzi G. Vertical ridge augmentation: what is the limit? *Int J Period Rest Dent* 1996;16:220-9.
17. Simion M, Jovanovic SA, Tinti C, Benfenati SP. Long-term evaluation of osseointegrated implants inserted at the time or after vertical ridge augmentation. A retrospective study on 123 implants with 1-5 years follow-up. *Clin Oral Impl Res* 2001;12:35-45.
18. Dahlin C, Leckholm U, Linde A. Membrane-induced bone augmentation at titanium implants. A report on ten fixtures followed from 1-3 years afterloading. *Int J Period Rest Dent* 1991;11:273-81.
19. Nevins M, Melloning JT, Clem DS III, Reiser GM, Buser DA. Implants in regenerated bone: long-term survival. *Int J Period Rest Dent* 1998;18:34-45.
20. Buser D, Ruskin J, Higginbottom F, Hardwick R, Dahlin C, Schenk RK. Osseointegration of titanium implants in bone regenerated in membrane-protected defects: a histological study in the canine mandible. *Int J Oral Maxillof Impl* 1995;10:666-81.
21. Simion M, Baldoni M, Rossi P, Zaffe D. A comparative study of the effectiveness of e-PTFE membranes with and without early exposure during healing period. *Int J Perio Rest Dent* 1994;14:167-80.
22. Fugazzoto PA. Maintenance of soft tissue closure following guided bone regeneration; technical considerations and report of 723 cases. *J Periodontol* 1999;70:1085-97.
23. Machtei EE. The effect of membrane exposure on the outcome of regenerative procedures in humans: A meta-analysis. *J Periodontol* 2001;72:512-6.
24. Hurzeler MB, Weng D. A single-incision to harvest subepithelial connective tissue grafts. *Int J Period Rest Dent* 1999;19:279-87.
25. Seibert J. Reconstruction of deformed, partially edentulous ridges, using full thickness onlay grafts. Part I .Technique and Wound Healing. *The Comp of Cont Educ* 1983;4:437-54.
26. Greenstein G, Greenstein B, Cavallaro J, Elian N, Tarnow D. Flap advancement: practical techniques to attain tension-free primary closure. *J Periodontol* 2009;80:4-15.
27. Hammerle CHF, Karring T. Guided bone regeneration at oral implant sites. *Periodontol 2000* 1998;17:151-75.
28. Buser D, Dula K, Hirt HP, Schenk RK. Lateral ridge augmentation using guided bone regeneration. *Guided bone regeneration in implant dentistry*. Chicago, Quintessence Publishing, 1994.
29. Tinti C, Parma-Benfenati S. Clinical classification of bone defects concerning the placement of dental implants. *Int J Period Rest Dent* 2003;23:147-155.
30. Vanden Bogaerde L. A proposal for the classification of bony defects adjacent to dental implants. *Int J Period Rest Dent* 2004;24:264-71.
31. McAllister B, Haghighat K. Bone Augmentation Techniques. *J Periodontol* 2007;78:377-96.
32. Dahlin C, Alberius P, Linde A. Osteopromotion for cranioplasty. An experimental study in rats using a membrane technique. *J Neurosurg* 1991;74:487-91.
33. Hammerle CHF, Schmid J, Olah AJ, Lang NP. Osseous healing of experimentally created defects in the calvaria of rabbits using guided bone regeneration. *Clin Oral Impl Res* 1992;3:144-7.
34. Simion M, Dahlin C, Trisi P, Piatelli A. Qualitative and quantitative comparative study on different filling materials used in bone tissue regeneration: a controlled clinical study. *Int J Period Rest Dent* 1994;14:199-215.
35. Jensen OT, Greer RO, Johnson L, Kassebaum D. Vertical guide bone-graft augmentation in a new canine mandibular model. *Int J Oral Maxillof Impl* 1995;10:335-44.
36. Jensen SS, Terheyden H. Bone augmentation procedures in localized defects in alveolar ridge: clinical results with different bone grafts and bone-substitute materials. *Int J Oral Maxillof Impl* 2009;24:218-36.

37. Mattout P, Mattout C. Condition for success in guided bone regeneration. Retrospective study on 376 implant sites. *Periodontol* 2000;71:1904-9.
38. Jovanovic SA, Nevins M. Bone formation utilizing titanium-reinforced barrier membranes. *Int J Oral Maxillof Impl* 1995;1:23-32.
39. Fugazzoto PA. Report of 302 consecutive ridge augmentation procedures: technical considerations and clinical results. *Int J Oral Maxillof Impl* 1998;13:358-68.
40. Park JC, Kim CS, Choi SH, Cho KS, Chai JK, Jung UW. Flap extension attained by vertical and periosteal-releasing incisions: a prospective cohort study. *Clin Oral Impl Res* 2012;23:993-8.

Contacto:
Mariana Andrea Rojas
rojasmarianaandrea@gmail.com
Cátedra de Periodoncia, Facultad de Odontología
Universidad de Buenos Aires
Marcelo T. de Alvear 2142, 17º, sector "A" (C1122AAH)
Ciudad Autónoma de Buenos Aires, Argentina

Fístula cutánea: un caso clínico

Cutaneous fistula: a case report

Presentado: 10 de noviembre de 2015
Aceptado: 11 de marzo de 2016

Santiago Frajlich
Cátedra de Endodoncia II, Facultad de Ciencias Médicas, Escuela de Odontología, Universidad del Salvador / Asociación Odontológica Argentina

Resumen

Objetivo: Diagnosticar y tratar la presencia de una fístula cutánea.

Caso clínico: Un paciente de sexo masculino, de 9 años de edad, consultó por una lesión cutánea en la zona mandibular del lado izquierdo.

Conclusiones: Una fístula cutánea requiere de un diagnóstico diferencial preciso, a fin de determinar su etiología y planificar el procedimiento endodóntico correcto. Como consecuencia de una mortificación pulpar, la presencia de bacterias dentro del conducto radicular puede generar una periodontitis perirradicular crónica de origen endodóntico.

Palabras clave: Drenaje, fístula, hidróxido de calcio, tratamiento inductor.

Abstract

Aim: *Diagnosis and treatment of a cutaneous fistula.*

Case report: *A 9 years old male patient presented a skin lesion in the left mandibular area.*

Conclusions: *The presence of a cutaneous fistula requires precise and correct differential diagnostic to determine its etiology and establish a correct treatment procedure. Due to a pulp mortification, the presence of bacteria in the root canal can cause a chronic periradicular periodontitis of endodontic origin.*

Key words: *Calcium hydroxide, drainage, fistula, inducing treatment.*

Introducción

Como consecuencia de una mortificación pulpar, la infección microbiana presente en el sistema de conductos radiculares puede generar una periodontitis perirradicular crónica de origen endodóntico.

En algunas circunstancias, la infección microbiana puede producir reaborción ósea y, eventualmente, material purulento que intenta drenar al exterior a través de la vía de menor resistencia, desarrollando una fístula dentoalveolar.[1-3]

La fístula dentoalveolar es un camino que el propio organismo elabora para permitir la salida de pus hacia el medio externo y así posibilitar el drenaje de un absceso. Puede hacerlo atravesando el hueso, el periostio y la mucosa, en el paladar, por vestibular de la pieza dentaria o por medio del ligamento periodontal.

La fístula, en la búsqueda de zonas de menor resistencia, puede además invadir cavidades anatómicas como los senos maxilares, las fosas nasales y, finalmente, drenar a través de la piel, configurando una fístula cutánea.

En general, estos cuadros son asintomáticos, no presentan edema, y su ubicación depende de la pieza dentaria que la origina, como así también de las relaciones anatómicas y las inserciones musculares.[4]

Con frecuencia, las fístulas cutáneas son erróneamente diagnosticadas como una lesión de origen dermatológico, lo cual lleva a tratamientos incorrectos. Es preciso diferenciarlas de otras patologías como forúnculos, osteomielitis, actinomicosis, tuberculosis, carcinoma basocelular y fístula periauricular.[5]

Cantatore *et al*.[6] afirman que la mitad de los pacientes que presentan fístula cutánea han sido sometidos a tratamientos dermatológicos, cirugías extraorales o prolongados suministros de antibióticos antes de abordar a un correcto diagnóstico.

Caso clínico

Un niño de 9 años de edad concurrió a la consulta –acompañado de su madre– por una lesión cutánea en la zona mandibular del lado izquierdo. La información que suministraron sobre su estado de salud no sugirió ninguna patología general, aunque señalaron que el niño fue medicado con diferentes antibióticos de forma prolongada debido a dicha afección cutánea.

El paciente refirió que la lesión apareció hacía aproximadamente un mes y que su tamaño fue aumentando. En el momento de la consulta, no presentaba dolor, y se observaba una lesión de forma circular, de unos 2 cm de diámetro, tipo eritomatosa, de color rosado y con cierto relieve. A su alrededor se detectó un ligero edema. No se verificó salida de material purulento (fig. 1). El niño manifestó cierta molestia a la palpación en la zona que rodeaba la lesión.

Se intentó realizar el cateterismo del trayecto fistuloso mediante un cono de gutapercha, con resultado negativo.

Durante la inspección intraoral no se observaron lesiones en los tejidos blandos.

Se comprobó la presencia de una restauración oclusal rodeada de abundante tejido cariado en el primer molar inferior izquierdo, al que se le realizó una prueba de vitalidad pulpar, con resultado negativo. La imagen radiográfica de dicha pieza dentaria mostró una extensa cavidad de caries e imágenes radiolúcidas periapicales en ambas raíces. Se verificó, además, un desarrollo radicular incompleto con los forámenes amplios (fig. 2).

Figura 1. Se observa la presencia de una fístula cutánea en la zona mandibular del lado izquierdo.

Figura 2. Imagen radiográfica del primer molar inferior izquierdo en la que se comprueba el desarrollo radicular incompleto, e imágenes radiolúcidas periapicales.

El examen clínico-radiográfico permitió diagnosticar absceso alveolar crónico con fístula cutánea dentoalveolar originado en el primer molar inferior izquierdo. Se decidió tratar endodónticamente el molar.

Una vez suministrada la anestesia troncular, se realizó el aislamiento absoluto del campo operatorio. A continuación, se eliminaron la restauración coronaria y el tejido cariado. Los conductos radiculares fueron instrumentados mecánicamente con el Sistema HyFlex (Coltène/Whaledent, Suiza) a 500 rpm de velocidad y 2,6 Ncm de torque, irrigando a cada cambio de instrumento con hipoclorito de sodio al 2,5%.

Dada la amplitud de los conductos radiculares, la instrumentación rotatoria se complementó con la instrumentación manual con limas Hedströem (Dentsply/Maillefer, Ballaigues, Suiza) hasta el #40.

Posteriormente, se llenaron los conductos radiculares con hidróxido de calcio (Dikinson, Argentina) mezclado con agua destilada. Finalmente, se colocó una restauración coronaria de ionómero de vidrio. El hidróxido de calcio se llevó al conducto radicular con un espiral de lentulo (Dentsply-Maillefer) (fig. 3).

Se realizaron controles clínicos-radiográficos a la semana, y a los 30 y los 90 días, en los que se verificó la cicatrización de la fístula cutánea y la persistencia en la piel de una zona ligeramente enrojecida (fig. 4). Radiográficamente, se observó una normalización de los tejidos perirradiculares.

En esta sesión se renovó la obturación con hidróxido de calcio.

Cumplidos 7 meses, el molar se encontraba asintomático, con normalidad total de los tejidos en la zona de la fístula cutánea.

Figura 3. Imagen radiográfica posterior al llenado de los conductos radiculares con hidróxido de calcio.

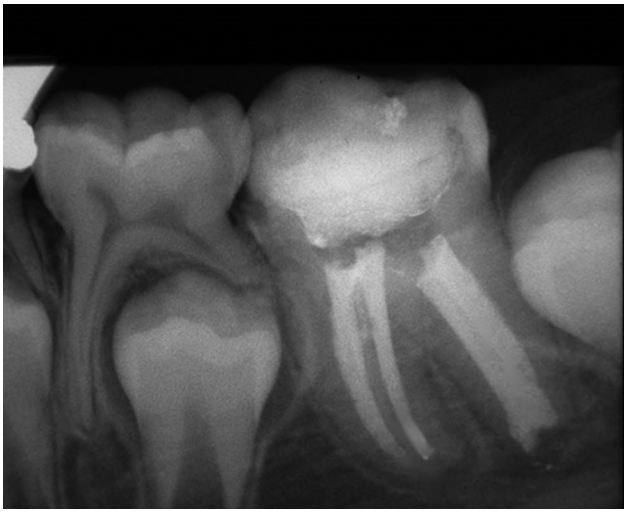

Figura 5. Imagen posoperatoria del tratamiento endodóntico en la pieza del primer molar inferior izquierdo.

Figura 4. Se comprueba la cicatrización de la fístula cutánea.

Figura 6. Control radiográfico a los 11 meses.

En el control radiográfico se verificó la normalidad de los tejidos perirradiculares.

Una vez comprobada la presencia de un *stop* apical en los conductos radiculares, se decidió realizar la obturación endodóntica definitiva con conos de gutapercha de conicidad incrementada .06 (Roeko, Suiza) complementándola con conos de gutapercha de condensación lateral (Meta, Corea) y AH26 como sellador endodóntico (Dentsply) (fig. 5).

A los 11 meses de haber finalizado el tratamiento endodóntico, se realizó un control clínico-radiográfico. El paciente se hallaba asintomático, con normalidad de los tejidos donde se encontraba la fístula cutánea.

La radiografía mostró normalidad en los tejidos perirradiculares (fig. 6).

Discusión

La fístula cutánea de origen dentario es una vía de drenaje que el organismo elabora para desechar el material purulento originado en una periodontitis crónica.

Esta lesión suele ser erróneamente diagnosticada: síntoma de una osteomielitis, granuloma piogénico, infecciones micóticas, lesiones de origen traumático, carcinomas o fístulas congénitas.[7,8]

En este sentido, una adecuada interpretación radiográfica, una correcta lectura clínica y un amplio interrogatorio de los antecedentes del caso permitirán arribar a un diagnóstico certero.

Frecuentemente, la fístula cutánea posibilita la introducción de un elemento radiopaco –como un cono de gutapercha– para determinar su trayecto y la pieza que la causó.

En el caso clínico presentado no fue posible realizar el cateterismo del trayecto fistuloso, pero la interpretación clínica y radiográfica permitió establecer como agente causal el primer molar inferior izquierdo. Se verificó que éste carecía de vitalidad pulpar y que dicha mortificación tenía su origen en un proceso de caries oclusal penetrante.

Harrison[9] y Thoma[10] sostienen que el trayecto fistuloso está recubierto por tejido epitelial con comportamiento similar al de un quiste verdadero, por lo que sugieren eliminar la fístula por vía quirúrgica.

Partiendo de ese concepto, Sakamoto *et al*.[11] realizan la exodoncia de la pieza dentaria causante y complementan con una cirugía de la fístula.

Por su parte, Bender[12] y Grossman[13] manifiestan que la fístula está recubierta, principalmente, por tejido de granulación, de modo que no creen necesario efectuar una cirugía para su eliminación, y proponen como única terapéutica tratar endodónticamente la pieza dentaria causante.

Tidwell[14] sostiene ese misma idea, pero además realiza un cultivo de la fístula para descartar micosis o sífilis.

En este sentido, Artaza[2] mantiene: "La presencia de una fístula dentoalveolar no es indicación de exodoncia, no necesita de cirugía, no requiere medicación sistémica ni medicación intraconducto entre sesiones, sólo necesita un adecuado tratamiento endodóntico".

Compartimos este concepto y, por esa razón, no realizamos ningún tratamiento específico de la fístula. Sólo se llevó a cabo la terapia endodóntica de la pieza dentaria anteriormente mencionada.

En relación con el tratamiento endodóntico, Pasternak *et al*.[5] y Mc Walter *et al*.[15] lo efectúan en dos etapas, colocando clorofenol alcanforado como medicación intraconducto entre sesiones.

Por su parte, Nakamura *et al*.[16] utilizan cloranfenicol e hidróxido de calcio entre sesiones.

Foster *et al*.[17] también realizan el tratamiento endodóntico en dos sesiones, empleando hidróxido de calcio intraconducto, pero complementan dicho procedimiento con el drenaje quirúrgico de la fístula a través de la piel.

En el caso clínico presentado, la necesidad de utilizar una medicación intraconducto como el hidróxido de calcio tuvo que ver con que la pieza dentaria presentaba, a consecuencia de la temprana mortificación pulpar, un desarrollo radicular incompleto, con los forámenes apicales totalmente abiertos. Esta situación hacía preciso aplicar una técnica de inducción para lograr una apexificación que permitiese una correcta obturación endodóntica.

Conclusión

La presencia de una fístula cutánea requiere de un diagnóstico diferencial preciso, a fin de determinar su etiología y planificar el procedimiento endodóntico adecuado.

El autor declara no tener conflictos de interés en relación con este estudio y afirma no haber recibido financiamiento externo para realizarlo.

Referencias

1. Tidwel E, Jenkins JD, Ellis CD, Hutson B, Cederberg RA. Cutaneous odontogenic sinus tract to the chin: a case report. *Int Endod J* 1997;30:352-5.
2. Artaza L. La fístula dentoalveolar: ¿un síntoma o una enfermedad? *Rev Asoc Odontol Argent* 2012;4:147-53.
3. AI-Kandari AM, AI-Quound OA, Ben-Naji A, Gnanasekhar JD. Cutaneous sinus tracts of dental origin to the chin and cheek. *Quintessence International* 1993;729-33.
4. Siskin M. Cutaneous sinus tracts of dental etiology. *Oral Surg Oral Med and Oral Path* 1988;5:608-14.
5. Pasternak-Junior B, Teixeira CS, Silva-Sousa TC, Sousa-Neto MD. Diagnosis and treatment of odontogenic cutaneous sinus tracts of endodontic origin: three case studies. *Int Endod J* 2009;42:271-6.
6. Cantatore JL, Klein PA, Lieblich LM. Cutaneous dental sinus tract, a common misdiagnosis: a case report and review of the literature. *Cutis* 2002;70:264-7.
7. Cioffi GA, Terezhalmy GT, Parlette HL. Cutaneous draining sinus tract: an odontogenic etiology. *J Am Acad Dermatol* 1986;14:94-100.
8. Espera KL, Sheridan PJ, Perry HO. Sinus tracts to the chin and jaw of dental origin. *J Am Amad Dermatol* 1983;8:486-92.
9. Harrison JW, Larson WJ. The epithelized oral sinus tract. *Oral Surg Oral Medicine and Oral Pathology* 1976;42:511-7.
10. Thoma KH. *Oral surgery*. 4.ª ed., St. Louis, Mosby, p. 733.
11. Sakamoto E, Stratigos GT. Bilateral cutaneous sinus tracts. *Oral Surg Oral Med and Oral Path* 1973;31:701-4.
12. Bender lB, Seltzer S. The oral fistula: its diagnosis and treatment. *Oral Surg Oral Med and Oral Path* 1961;14:1367-76.
13. Grossman Ll. *Endodontic practice*. 10.ª ed., Filadelfia, Lea & Febiger, 1981; pp. 84-111.
14. Tidwell E, Jenkins JD, Ellis CD, Hutson B, Cederberg RA. Cutaneous odontogenic sinus tract to the chin: a case report. *Int Endod J* 1997;30:352-5.
15. Mc Walter GM, Alexander JB, Del Río C, Knott JW. Cutaneous sinus tracts of dental etiology. *Oral Surg Oral Med and Oral Path* 1988;66:608-14.
16. Nakamura Y, Hirayama K, Hossain M, Matsumoto K. A case of an odontogenic cutaneous sinus traet. *Int Endod J* 1999;32:328-31.
17. Foster KH, Primaek PO, Kulild JC. Odontogenic cutaneous sinus tract. *J Endod* 1992;18:304-6.

Contacto:
Santiago Frajlich
santiagofrajlich@yahoo.com.ar
Charcas 4061, piso 1.º "4" (C1425BNE)
Ciudad Autónoma de Buenos Aires, Argentina

Suplementos dietarios en periodoncia. Revisión bibliográfica narrativa

Additives in periodontics. Narrative literature review

Presentado: 7 de agosto de 2015
Aceptado: 21 de agosto de 2015

Heriberto Lavandeira, Ximena García
Cátedra de Periodoncia, Universidad del Salvador / Asociación Odontológica Argentina

Resumen

Se realizó la revisión de los trabajos de investigación relacionados con la utilización de resolvinas y probióticos como complementos dietarios en la terapia periodontal, tanto en animales de experimentación como en humanos, describiendo el origen, la composición y los posibles mecanismos de acción.

A partir de los trabajos revisados, se concluyó que las aludidas sustancias son, en la actualidad, un tema de investigación no traspolable a la clínica; y que, en el mediano plazo, podrían potenciar las terapias actuales para patologías periodontales específicas.

Palabras clave: Huésped, probióticos, resolvinas.

Abstract

A literature review of the employment of resolvins and probiotics as dietary supplements in periodontal therapy describing there origin and possible mechanisms of action was performed in both experimental animals and humans.

The conclusion is that further research is necessary to clarify the role of these substances as an ad to current therapy in specific periodontal pathologies.

Key word: *Host, probiotics, resolvins.*

Introducción

La periodoncia fue, es y será una materia apasionante para todos aquellos clínicos, docentes e investigadores interesados en estudiar y analizar los hechos biológicos a partir de los cuales se instrumenten nuevas terapias o se pueda explicar el motivo intrínseco de la aplicación de las ya existentes.

Quien marcó un hito en los cambios de nuestra especialidad fue H. Löe, cuando demostró en 1965 que la acumulación de bacterias tenía como efecto la instalación de una gingivitis.[1]

Como consecuencia de este hallazgo se iniciaron, lenta pero progresivamente, diferentes líneas de investigación en áreas como la microbiología,[2] la anatomía patológica,[3] la farmacología periodontal,[4] la regeneración[5-6] y tantas otras que marcaron el camino del conocimiento actual.

Durante todos estos años y hasta nuestros días, no se tuvo en cuenta el aporte que podrían brindar los suplementos dietarios como terapia de apoyo alternativa.

El objetivo de este trabajo fue recopilar la bibliografía relativa a las investigaciones realizadas sobre la utilización de resolvinas y probióticos.

Los motivos por los cuales pueden ser considerados suplementos dietarios tienen que ver con el hecho de que las lipoxinas son producidas por el organismo a partir de los macrófagos, aunque en cantidades insuficientes para lograr el efecto terapéutico deseado, por lo que se hace necesaria su incorporación de manera exógena.

En el caso de los probióticos, al ser bacterias vivas, no quedaría otro camino que administrarlos mediante la dieta.

Desarrollo

Resolvinas. Está claramente demostrado que el inicio y la progresión de la inflamación periodontal se debe a la producción de mediadores proinflamatorios tales como prostaglandinas, interleuquina-1, factor de necrosis tumoral, y otros.

Los factores de riesgo (genética, diabetes, hábito de fumar, inmunosupresores, etc.) regulan la cantidad y la calidad de los mediadores, lo cual determina el grado de destrucción tisular y, por ende, el cuadro clínico –moderado o avanzado– de la patología.[7] Así mismo, el hospedero evidencia cierta responsabilidad en la composición microbiana, lo que establece una mayor o menor virulencia.[8]

En términos generales, hasta hace poco tiempo se pensaba que la resolución de un proceso inflamatorio se debía a la reducción gradual de estas moléculas. Pero actualmente se sabe que la involución de dicho proceso se debe a la aparición de moléculas lipídicas –llamadas lipoxinas– que se unen a los receptores celulares y alteran su función a fin de conducirlos a la resolución y la cicatrización de la lesión. Está demostrado que, al unirse a los receptores específicos de los polimorfonucleares neutrófilos, inhiben la quimiotaxia y la producción de sustancias proinflamatorias.[9-10]

Estos agonistas ya han sido considerados como moduladores de la respuesta del huésped,[11] en un intento de reemplazar a los antiinflamatorios no esteroideos,[12] dados los efectos secundarios de las aludidas drogas.

La vía prorresolutiva de las sustancias analizadas en esta revisión bibliográfica puede ser activada de forma endógena o exógena.[13] *Vía endógena*: se inicia a través del ácido araquidónico, que es metabolizado por la ciclooxigenasa o la lipoxigenasa. En la lesión inflamatoria hay una interacción entre estas últimas que da lugar a la formación de lipoxinas. Ellas son inestables, de corta duración y baja concentración en el fluido gingival, por lo que se busca un análogo que se pueda incluir en la dieta. *Vía exógena*: las resolvinas son moléculas semejantes a las lipoxinas, con efecto sobre los mismos receptores.[14] Provienen de los ácidos grasos poliinsaturados omega 3, que se encuentran presentes en alta concentración en los aceites de pescado. Por ello, son considerados suplementos dietarios.[15-16]

Lo expresado anteriormente sustenta el concepto de que las resolvinas constituyen un nuevo paradigma en la resolución del cuadro inflamatorio periodontal.[17]

El estudio que representa claramente los hechos biológicos anteriormente descriptos es el realizado por Van Dyke.[9] La investigación fue llevada a cabo en conejos, durante 6 semanas, mediante la aplicación tópica de resolvinas en dos etapas: la prevención de la periodontitis y su tratamiento.

Prevención de la periodontitis: al inicio, se colocó una ligadura en los molares y se aplicó sobre ellas *Porphyromonas gingivalis* (10^{13} colonias de la bacteria en un gel de metilcelulosa). Un grupo fue tratado 3 veces por semana de forma tópica con resolvina (5 ul en una solución de 1 ug/ml de resolvina) disuelta en etanol. El grupo placebo recibió sólo etanol. Al finalizar el período, se sacrificó a los animales y se cuantificó morfológica e histológicamente la progresión de la enfermedad. Resultados: se observó pérdida ósea y de inserción en el grupo placebo. El grupo control no presentó signos de patología periodontal.

Tratamiento de la periodontitis: se crearon lesiones periodontales inducidas por *P. gingivalis* durante 6 semanas. Al concluir este período, se interrumpió la aplicación de la bacteria y se establecieron tres grupos de estudio. El primero fue sacrificado a las 6 semanas, a fin de determinar la destrucción tisular inicial. El segundo comenzó con un régimen de administración de resolvina, semejante al descripto anteriormente, durante 6 semanas. Al grupo placebo se le administró, en el mismo período, sólo etanol. Al finalizar el segundo período de 6 semanas, se sacrificaron los animales y se cuantificó la destrucción, tal como se la mencionó anteriormente. Resultados: destrucción periodontal significativa al comienzo (6 semanas), y progresión de ésta en el grupo placebo durante el segundo período de 6 semanas.

En el grupo testigo tratado con resolvinas desapareció la inflamación y se observó regeneración ósea hasta alcanzar la conformación previa a la ligadura, nuevo cemento y ligamento periodontal organizado.

El autor remarca que, en el grupo placebo, la *P. gingivalis* persistió, mientras que en el grupo testigo desapareció de la biopelícula, y la flora residente recuperó su composición y su cantidad normales.

Un ensayo en humanos no publicado, llevado a cabo por el mismo autor, obtuvo resultados inferiores pero que, comparados con el placebo, mostraron beneficios significativos. El doctor Van Dyke expresa que éstos son atribuidos a la vía de administración, que en este caso fue la sistémica, a diferencia de los estudios en animales de experimentación, en los que ésta se realizó de forma local.[18]

Probióticos. Los probióticos son definidos como microorganismos vivos no patógenos que, consumidos en cantidades adecuadas, brindan algún beneficio al huésped. También se los conoce como bacterias “buenas” o “amigables”.

El término “probióticos” fue propuesto en 1965 por Lilley y Still Well, y el primero de ellos en ser estudiado fue *Lactobacillus acidophilus*.

Una condición indispensable para ser utilizados en la cavidad bucal es su capacidad de adhesión y de colonización en ese ambiente.

Se ha demostrado que los mecanismos de acción más salientes son:[19] la creación de un nuevo biofilm que actúa como una capa protectora, manteniendo a las bacterias periodontopáticas alejadas y ocupando su lugar; la modificación del ambiente, modulando el PH y el potencial de óxido-reducción; la secreción de sustancias antimicrobianas, ácidos orgánicos, peróxido de hidrógeno y bacteriocinas; la competencia por adhesión con bacterias cariogénicas y periodontopáticas; la estimulación de la inmunidad inespecífica y la modulación de las respuestas inmunes humoral y celular; la reducción de la producción de metaloproteasas y prostaglandinas E2.

Es probable que algunos investigadores hayan iniciado o continuado sus trabajos a partir del estudio epidemiológico realizado por Shimazaky *et al.*,[20] el cual, más allá de alguna falla metodológica, sugirió que los individuos que consumían yogur o bebidas con ácido láctico mostraban niveles menores de profundidad de sondaje y de pérdida de inserción, en comparación con los que no lo hacían.

Las principales bacterias utilizadas para la cavidad bucal son *Streptococcus propionibacterium lactobacillus* y *Bifidobacterium.*

Por su parte, las que se busca eliminar con el uso de probióticos son *Prevotella intermedia*, *P. gingivalis*, *Treponema denticola*, *Tannarella forsythia* y *Aggregatibacter actinomycetemcomitans* (*Aa*).[21]

Estudios *in vitro* han demostrado que algunas de estas bacterias "buenas" son capaces, en un medio de cultivo, de atacar al *Aa*. Es destacable que se logró disminuir considerablemente su concentración, aunque no se lo erradicó totalmente.[22]

A partir de estas evidencias, se evaluó el efecto de los probióticos en humanos.

Un estudio a doble ciego, con ensayo clínico randomizado, fue realizado en 66 voluntarios con periodontitis moderada. Estos fueron divididos en dos grupos: a) *los que recibieron lactobacilos en tabletas*; y b) *los que ingirieron un placebo con xillitol*. La administración duró 8 semanas, tras lo cual se tomaron muestras de las placas supra y subgingival. El análisis microbiológico realizado para determinar el tipo de bacterias que se encontraban en la muestra fue llevado a cabo por la reacción en cadena de la polimerasa (PCR). Se buscaron cinco tipos de bacterias representativas de la enfermedad periodontal: *Aa*, *P. intermedia*, *P. gingivalis*, *T. denticola* y *T. forsythia*. Se concluyó que la administración de *Lactobacillus salivarius* redujo el número de las cinco bacterias seleccionadas.[23]

Riccia *et al.*[24] utilizó tabletas con *L. Brevis* en pacientes con periodontitis crónica, y observó no sólo una mejoría en los índices clínicos (índice gingival, sangrado y profundidad de sondaje), sino también una reducción de los niveles de prostaglandinas E2 y metaloproteasas.

La administración de *L. reuteri* incorporado a un chicle evidenció una reducción de los índices de placa y gingival.[25]

En pacientes con gingivitis y periodontitis, se comunicó una normalización de la microflora cuando fueron tratados con tabletas que contenían *bifidobacterium* spp.[26]

La administración de cepas probióticas originarias de la microbiota oral de individuos sanos (*Streptococcus salivarius*) ha evidenciado cierto efecto en la prevención y el tratamiento de la halitosis.[27]

En contraposición a los hallazgos descriptos anteriormente, una investigación de 2012, publicada en el *Journal Clinical Periodontology*,[28] obtuvo resultados clínicos diferentes. Fue realizada en 40 estudiantes de odontología, sistémicamente sanos y con gingivitis. Se diseñaron dos grupos de estudio. En el *Grupo investigado*, se administraron tabletas con *L. reuteri*, una vez por semana, durante 2 meses. El *Grupo control* recibió un placebo al inicio, y a las 4 y las 8 semanas se analizaron los parámetros microbiológicos (cultivos y PCR en muestras subgingivales) y los clínicos, tales como sangrado y profundidad de sondaje. Resultados: no hubo cambios clínicos significativos entre ambos grupos, pero sí una disminución de microorganismos anaerobios en las semanas 4 y 8. Las bacterias más afectadas en esta reducción fueron *P. intermedia* y *P. gingivalis*.

En los estudios realizados en animales de experimentación, la administración de probióticos fue realizada de manera local.

Nackaerts *et al.*[29] generaron defectos óseos de 5 mm en 8 perros con periodontitis moderada. Cuatro meses después, se llevaron a cabo dos tratamientos: *Raspaje y alisado sólo al inicio*; *Raspaje y alisado*. Al inicio y en la primera, segunda y cuarta semanas, se inyectaron en las bolsas *Streptococcus sanguinis*, *Streptococcus mitis* y *Streptococcus salivarius*. Se tomaron radiografías y se midió la distancia entre el límite amelocementario y el punto más profundo de cada defecto óseo. El resultado mostró que la aplicación de estas especies benéficas generó una curación ósea manifestada por remodelación de los defectos. Los autores no logran explicarse el mecanismo de acción por medio del cual se llegó a dichos resultados.

En otro trabajo de aplicación local en animales de experimentación (8 perros beagle),[30] se generaron quirúr-

gicamente pérdidas óseas, y luego de 4 meses fueron divididos en cuatro grupos: *Sin tratamiento*; *Sólo raspaje y alisado*; *Raspaje y alisado más una aplicación de probióticos*; *Raspaje y alisado más aplicación de probióticos en la primera, la segunda y la cuarta semanas*. Las bacterias utilizadas fueron *Streptococcus sanguinis*, *Streptococcus salivarius* y *Streptococcus mitis*. Resultados clínicos: marcada reducción en la profundidad de sondaje, pérdida de inserción, sangrado. Resultados microbiológicos: disminución significativa de *P. intermedia*, *Aa*, *T. forsythia* y *Fusonucleatum*. Las mayores diferencias se obtuvieron en el cuarto grupo. En las conclusiones, los autores incorporan el concepto de "recolonización bacteriana guiada" a cargo de los microorganismos benéficos.

La siguiente conclusión podría ser aplicada al estado actual del valor de los probióticos en periodoncia: "Los probióticos contribuyen a la terapia básica para conseguir y mantener la salud periodontal, pero el mecanismo o la exactitud de las mejores cepas o concentraciones de probióticos no fue consensuado, por lo que faltan estudios sistemáticos que aclaren esta cuestión".[31]

Teniendo en cuenta que la resistencia antibiótica, con la emergencia de cepas resistentes, es un problema global en el tratamiento de las patologías infecciosas, la utilización futura de probióticos constituye una alternativa válida.[32]

Discusión

El objetivo de la terapia periodontal es detener la pérdida de inserción y/o ganar inserción clínica o histológica, según la técnica que se aplique.

El tratamiento mecánico es, sin lugar a dudas, el que alcanza estos objetivos con mayor efectividad, con un profuso aval bibliográfico. Sin embargo, por motivos que no son tema de este artículo, en un bajo número de casos es preciso recurrir a terapias complementarias tales como antibióticos sistémicos en dosis habituales, antibióticos locales en altas dosis, antibióticos submicrobianos, antisépticos supra y subgingivales, y cirugías de diferente complejidad.

Si bien es cierto que se logra la curación, muchas veces no se cumple el hecho biológico deseado.

Además, estos procedimientos presentan dificultades técnicas (alto entrenamiento quirúrgico) y efectos secundarios no deseados cuando administramos antimicrobianos (por ejemplo, las asociaciones antibióticas).

Es evidente, entonces, que no existe aún una terapia periodontal ideal. Por eso se están investigando tratamientos complementarios no convencionales, entre los cuales se encuentra la administración de probióticos y resolvinas.[33]

Con distintos mecanismos de acción, ambas modalidades han demostrado, con diferente eficacia, disminuir el inóculo bacteriano y reducir la destrucción del tejido por el propio tejido.[10,11,19]

La modulación de la respuesta del huésped logró su mayor expresión cuando se aplicaron resolvinas en animales de experimentación, ya que con éstas no sólo se obtuvo la prevención de la enfermedad, sino que, ante la presencia de la patología instalada, se observó el *restitutum ad integrun* de los tejidos (regeneración periodontal).[9]

En humanos, estudios preliminares (no publicados) con administración sistémica evidenciaron resultados clínicos de menor impacto.[18]

Con respecto a la utilización de probióticos, se ha comunicado cuáles son las especies más utilizadas y sobre qué microorganismos periodontopáticos logran actuar,[21] además de obtener el preciado efecto en periodoncia de lograr una "recolonización bacteriana guiada" con microorganismos saprofitos[30] a partir de la cual se podrían suponer resultados más estables luego de la terapia mecánica.

La vía de administración en humanos se llevó a cabo por medio de tabletas o chicles que contenían probióticos. En todos los casos, se evaluaron los índices clínicos sin llegar a la normalización, a pesar de disminuir significativamente los niveles de microorganismos patógenos.[23-26]

Otro estudio no evidenció ningún efecto clínico, pero sí cambios en la flora subgingival.[28]

Estos hallazgos sugieren que los probióticos deberían ser utilizados como complemento de la terapia mecánica para potenciar los resultados clínicos. Y dada la significativa reducción de la microflora patogénica, podrían ser considerados como un "antibiótico vivo",[32] lo cual permitiría eliminar la creciente resistencia bacteriana, que es producto de la administración de antibióticos sistémicos.

Es lógico pensar que la aplicación local subgingival da mayores beneficios. Este concepto se basa en los resultados obtenidos con resolvinas y probióticos en animales de experimentación.[9,29,30]

La lectura crítica de la totalidad de los trabajos revisados hace suponer que la terapia complementaria no convencional llevada a cabo por los suplementos dietarios en periodoncia aún está en su etapa inicial. Serán necesarias futuras investigaciones, con mayor rigurosidad científica y a largo plazo, para poder concretar la idea de equilibrar la balanza parásito-huésped mediante la administración de resolvinas y probióticos.

Creemos que, en el momento en que estas nuevas terapias puedan ser incorporadas a la práctica clínica diaria,

el tratamiento no quirúrgico tendrá índices de resolución iguales o mayores a los obtenidos con técnicas quirúrgicas sofisticadas o asociaciones antibióticas implementadas en la actualidad.

Es de esperar que la terapia periodontal del futuro se realice con un sencillo raspaje acompañado de la administración equilibrada y específica, según cada caso, de los agentes descriptos en este artículo u otros que tengan la capacidad de equilibrar la balanza a la que se hizo referencia anteriormente. Y que la cirugía periodontal sea realizada exclusivamente con finalidad estética y/o paraprotética.

Conclusiones

Dado que, en la enfermedad periodontal, el factor desencadenante es microbiano y la magnitud del daño tisular está determinada por el hospedero, los agentes evaluados han mostrado incidir en el cuadro etiopatogénico de esta afección.

Más allá de los diferentes mecanismos de acción, se ha evidenciado la posibilidad cierta de potenciar la respuesta del huésped en una medida no bien determinada.

Las dosis y la duración de la terapia, así como la forma de administración, siguen siendo temas de investigación.

El análisis de la bibliografía revisada muestra que su utilización clínica aún no es recomendable.

Creemos que, en el futuro, los agentes estudiados podrían ser coadyuvantes de la terapia mecánica en cuadros clínicos específicos.

Los autores declaran no tener conflictos de interés en relación con este estudio y afirman no haber recibido financiamiento externo para realizarlo.

Referencias

1. Löe H, Heilade E. Experimental gingivitis in man. *J Periodontol* 1965;36:177-87.
2. Socransky SS, Haffajee Ad, Smith G, Dzink JL. Difficulties encountered in the periodontal disease. *J Clin Periodontol* 1987;14:588-93.
3. Page RC, Schroeder HE. Pathogenesis of inflamatory periodontal. *J Periodontol* 1976;33:245-9.
4. Chistersson L, Winkelhoff AJ, Zambon JJ, Graaff J, Genco RJ. Systemic antibiotic combination therapy in recalcitrat and recurrent localized juvenile periodontitis. *J Dent Res* 1989;68:197.
5. Nyman S, Lindhe J, Karring T, Rylander N. New attachmen following surgical treatment of human periodontal disease. *J Clin Periodontol* 1982;9:290-6.
6. Araujo M, Lindhe J. GTR treatment of degree III furcation defects following application of enamel matrix protein an experimental study in dogs. *J Clin Periodontol* 1998;25:524-30.
7. Lindhe J. *Periodontología clínica e implantología odontológica*. 5ª ed., tomo 1: "Interacciones huésped-parásito", pp. 285-342.
8. Kornman KS, Page RC, Tonetti MS. The host response to the microbial challenge in periodontitis: assembling the players. *Periodontol 2000* 1997;14:33-53.
9. Van Dyke, TE. Control de la inflamación y la Periodontitis. *Periodontology 2000* 2008;20:98-104.
10. Hasturk H, Kantarci A, Goguet-Surmenian E, Blackwood A, Andry C, Petasis N, *et al*. Resolvin E1 regulates inflammation at the cellular and tissue level and restores tissue homeostasis in vivo. Submitted. *J Immunol* 2007;179:7021-9
11. Van Dyke TE. Control on inflammation and periodontitis. *Periodontology 2000* 2007;45:158-66.
12. Sosa L, Dávila L, Quiñonez B, Arteaga S. Modulación de la respuesta del huésped en el tratamiento periodontal. *Rev Asoc Odontol Argent* 2014;102:87-94.
13. Van Dyke TE. Proresolving lipido mediators: potencial for prevention and treatment of periodontitis. *J Clin Periodontol* 2011;38:119-25.
14. Arita M, Ohira T, Sun YP, Elangovan S, Chiang N, Serhan CN. Resolvin E1 selectively interacts with leukotriene B4 receptor BLT1 and ChemR23 to regulate inflammation. *J Immunol* 2007;178:3912-7.
15. Schifferle RE. Periodontal disease and nutrition; separating the evidence from current fads. *Periodontology 2000* 2009;50:78-89.
16. GE, Lang NP. Host response modulation in the management of periodontal diseases. *J Clin Periodontol* 2005;32:108-29.
17. Van Dyke TE, Serhan CN. Resolution of inflammation a new paradigm for the pathogenesis of periodontal diseases. *Journal Dental Research* 2003;82:82-90.
18. Comunicación personal con el Dr. Van Dyke. Jornadas de la Sociedad Argentina de Periodoncia. Buenos Aires, noviembre de 2010.
19. Rinkee M, Bianza N, Nesha S. The potential role of probiotics in periodontal health. *RSBO* 2012;9:85-8.
20. Shimazaki Y, Shirota T, Uchida K, Yonemoto K, Kiyohara Y, Iida M, *et al*. Intake of dairy products and periodontal disease: the Hisayama study. *J Periodontol* 2008;79:131-7.
21. Gupta V, Gupta B. Probiotics and Periodontal Disease: a current update. *Journal of Oral Health and Comunnity Dentistry* 2010;4:35-7.
22. Van Essche M, Quirynen M, Sliepen I, Van Eldere J, Teughels W. Bdellovibrio bacteriovorus attacks Aggregatibacter actinomycetemcomitans. *J Dent Res* 2009;88:182-86.
23. Mayanagi G, Kimura M, Nakaya S, Hirata H, Sakamoto M, Benno Y, *et al*. Probiotic effects of orally administrated Lactobacillussalivarius WB21-containing tablets on periodontophatic bacteria: a double-blind, placebo controlled, randomized clinical trial. *J Clin Periodontol* 2009;36:506-13.
24. Riccia DN, Bizzini F, Perilli MG, Polimeni A, Trinchieri V, Amicasante G, *et al*. Anti-inflammatory effects of Lactobacillus brevis (CD2) on periodontal disease. *Oral Dis* 2007;13:376-85.
25. Krasse P, Carlsson B, Dahi C, Paulsson A, Nilsson A, Sinkiewicz G. Decreased gum bleeding and reduced gingivitis by the probiotic Lactobacillus reuteri. *Swed Dent J* 2006;30:55-60.

26. Grudianov AI, Dimitrieva NA, Formenko EV. Use of probiotics Bifidumbacterin and Acilact in tablets in therapy of periodontal inflammations. *Stomatologia Mosk* 2002;81:30-43.
27. Burton JP, Chilcott CN, Moore CJ, Speiser G, Tagg JR. A preliminary study of the effect of probiotic Streptococcus salivarius K12 on oral malodour parameters. *J Appl Microbial* 2006;100:754-64.
28. Iniesta M, Herrera D, Montero E, Zubriggen M, Matos AR, Marin MJ, *et al*. Probiotic effects of orally administered reuteri containing tablets on the subgingival and salivary microbiota in patients with gingivitis. A randomized clinical trial. *J Clin Periodontol* 2012;39:736-44.
29. Nackaerts O, Jacobs R, Quirynen M, Rober M, Sun Y, Teughels W. Replacement therapy for periodontitis: pilot radiographic evaluation in a dog model. *J Clin Periodontol* 2008;35:1048-52.
30. Teughels W, Newman MG, Coucke AD, Haffajee HC, Van Der Mei S, Haake K, *et al*. Guiding periodontal recolonization: a proof of concept. *J Dent Res* 2007;86:1078-82.
31. Deepa D, Mehta DS. Is the role of probiotics friendly in the treatment of periodontal diseases. *J Indian Soc Periodontol* 2009;30-31.
32. Muñoz Salas K, Alarcón Palacios M. Efecto de los probióticos en las condiciones periodontales. *Rev Clin Periodoncia implantológica. Rehabilitación Oral* 2010;3:136-9.
33. Jayakuof A, Avula H. Novel and oftenbizar strategies in the treatment of periodontal disease. *J Indian Soc Periodontol* 2012;16:4-10.

Contacto:
Heriberto Lavandeira
hlavandeira@yahoo.com.ar
Cátedra de Periodoncia, USAL/AOA
Junín 959 (C1113AAC)
Ciudad Autónoma de Buenos Aires, Argentina

En vigencia a partir de abril de 2016

Revista de la Asociación Odontológica Argentina

Indizada en la base de datos LILACS de la Biblioteca Regional de Medicina (BIREME), Brasil, e incluida en el directorio Latindex

La Revista de la Asociación Odontológica Argentina (*Rev Asoc Odontol Argent*) –publicación oficial de la institución homónima– es una revista científica de periodicidad trimestral que publica artículos en idioma español, en formato impreso. Su objetivo es la actualización y la divulgación de los conocimientos científicos de la odontología y de las ciencias de la salud, fomentando y apoyando nuevas iniciativas que incrementen la publicación local y el acceso general a la literatura científica de calidad, por medio de la difusión de trabajos inéditos, previo arbitraje.

La evaluación por pares es realizada, a doble ciego, por el Consejo Evaluador, conformado por expertos que no son parte del personal editorial y que no tienen ningún interés comercial, ni patrocinan o acreditan los productos comerciales o procedimientos de diagnóstico o tratamiento mencionados en los artículos publicados.

El envío del material se considera una autorización de publicación. Sólo se evaluarán trabajos que no hayan sido publicados anteriormente ni se encuentren en consideración para formar parte de otra revista o medio.

La presentación del trabajo implica la conformidad de participar del "Premio Anual Prof.ª Dr.ª Margarita Muruzábal" al mejor trabajo de investigación científica (si aplicara), salvo indicación expresa de lo contrario.

Todos los artículos aceptados para su publicación serán propiedad de la Asociación Odontológica Argentina; su reproducción parcial o total debe ser convenientemente autorizada.

Los trabajos científicos publicados en la *Rev Asoc Odontol Argent* expresan exclusivamente la opinión de los autores.

La *Rev Asoc Odontol Argent* adhiere a los requisitos de uniformidad del International Committee of Medical Journal Editors (ICMJE).

Por favor, lea atentamente las siguientes instrucciones acerca del envío de los trabajos científicos a la revista.

Presentación del escrito

Los trabajos deberán ser enviados a:

Revista de la Asociación Odontológica Argentina
Junín 959, 3.er piso (C1113AAC)
Ciudad Autónoma de Buenos Aires, Argentina

Si necesita más información, póngase en contacto con la Sra. Violeta Kurlat de Eskenazi por vía telefónica al número (+54-11) 4961-6141, int. 212, o por correo electrónico a *violeta.kurlat@aoa.org.ar*.

Los escritos –siempre en español– deberán ser entregados por triplicado, de manera impresa (texto e imágenes), en papel blanco, tamaño A4, con interlineado de 1,5 espacios y márgenes de 3 cm a los cuatro lados de la hoja. Todas las páginas deberán estar numeradas. El mismo material deberá adjuntarse en soporte informático, utilizando el programa Word (Microsoft) u otro compatible con él. Las tablas deberán ser diagramadas con el programa Excel (Microsoft) u otro similar. Tanto las tablas como las imágenes deberán remitirse en un archivo aparte, según se especifica más adelante.

Es condición indispensable la presentación por escrito de los artículos y de una carta firmada por el/los autor/es responsable/s, con un párrafo que mencione su conformidad de publicación y la de incluirlo –en caso de que la Dirección decidiera hacerlo– en el sitio web de la institución. La carta debe contener información sobre cualquier publicación previa o duplicada del trabajo –o sobre la presentación de cualquiera de sus partes– en otra revista o medio de difusión. Además de hacer una mención específica en la carta y de incluirse su referencia en el nuevo artículo, deben suministrarse copias de esos materiales, a fin de brindarle al director información que lo ayude a tomar la decisión final sobre la publicación del trabajo en cuestión.

Los artículos serán remitidos de forma anónima al Consejo Evaluador. Éste se encarga de determinar qué trabajos serán publicados, en virtud de su valor científico e importancia.

Con el resultado de la evaluación, el autor será notificado, según el caso, de su: a) aceptación; b) necesidad de revisión (en cuyo caso el autor deberá enviar la nueva versión dentro de los seis meses); c) devolución sin publicación.

Una vez aceptado el trabajo, podrán solicitarse a los autores modificaciones en el texto, de acuerdo con el criterio de la Dirección. A tal fin, los autores recibirán los comentarios –también anónimos– de parte del Consejo, y deberán realizar las correcciones indicadas, en caso de que existiesen.

Una vez aceptados de manera definitiva, los trabajos serán publicados oportunamente, de acuerdo con la temática de la edición de cada número de la revista y según la fecha de presentación. La elección del índice respectivo queda a cargo de la Dirección de la revista.

No se considerarán erratas aquellas introducidas por los propios autores en los textos.

Consideraciones éticas

Autoría y agradecimientos

Los autores que remitan un trabajo deben dar por sentado que el escrito ha sido leído y aprobado por todos los autores firmantes y que cada uno de ellos está de acuerdo con su presentación a la revista.

La *Rev Asoc Odontol Argent* adhiere a la definición de autoría del ICMJE. El reconocimiento de la autoría debe basarse en: 1) las contribuciones importantes a la idea y el diseño del estudio, o a la recolección, el análisis y la interpretación de los datos; 2) la redacción del borrador del artículo o la revisión crítica de su contenido intelectual sustancial; 3) la aprobación final de la versión por publicarse.

Los colaboradores que no cumplan con los criterios de autoría deben ser incluidos en la sección de "Agradecimientos". Ejemplos de esto son: personas que hayan colaborado únicamente con ayuda técnica, que hayan brindado asistencia en la redacción, que hayan ayudado con el diseño experimental, con el procesamiento estadístico de datos, o de cualquier otra manera.

Los aportes económicos y de materiales también deben ser incluidos en este ítem.

Aprobación ética y consentimiento/asentimiento

Los estudios realizados en humanos, animales de experimentación o especímenes humanos deben estar certificados por un comité de ética institucional. En la sección de "Métodos", los autores deberán mencionar al comité de ética que aprobó el protocolo de investigación y, además, adjuntar la correspondiente constancia. En su defecto, estos aspectos serán evaluados por el Comité de Ética en Investigación de la Asociación Odontológica Argentina.

Cuando se describan investigaciones en seres humanos, la revista exigirá que los procedimientos seguidos respeten las normas éticas del Comité de Experimentación Humana Responsable, y las de la Declaración de Helsinki de 1975, revisada en el año 2013, disponible en *goo.gl/Oaa6ZL (www.fecicla.org)*. En la sección de "Métodos" deberá aclararse que los autores obtuvieron el consentimiento/asentimiento informado de los participantes en el estudio.

En el caso de realizar investigaciones con animales, el proyecto presentado deberá cumplir con las especificaciones establecidas internacionalmente para el uso y el cuidado de animales de laboratorio, teniendo en cuenta los principios basados en la *Guía para el cuidado y uso de los animales de laboratorio* del Institute of Laboratory Animal Resources, Commission on Life Sciences, National Research Council National Academy Press, Washington, D.C. (1996), disponible en *goo.gl/cSfLf1 (www.nap.edu); International Guiding Principles for Biomedical Research Involving Animals (1985)*, disponible en *goo.gl/9kYjX7 (www.cioms.ch)*. El empleo de animales para la investigación de compuestos químicos o biomateriales en el campo de la medicina y la odontología se encuentra sujeto a las normas ISO 7045, inciso 10993-1:1992: "Biological evaluation of medical devices - Part 1: Guidance on selection of tests" e inciso 10993-2:1992: "Biological evaluation of medical devices - Part 2: Animal welfare requirements" y a las normas de ANSI/ADA, "Document n.º 41 for reccomended standard practices for biological evaluation of dental materials", *J Am Dent Assoc* 1997;99:697-8.

Ensayos clínicos

Los ensayos clínicos deberán adherirse a la Declaración CONSORT, disponible en *www.consort-statement.org*. Cuando corresponda, deberán contar con la aprobación de la Administración Nacional de Medicamentos, Alimentos y Tecnología Médica (ANMAT), según lo establecido en las disposiciones de ese organismo.

Conflictos de intereses / fuentes de financiamiento

La *Rev Asoc Odontol Argent* requiere que todas las fuentes de apoyo financiero institucional, privado y corporativo sean reconocidas en el escrito, y que cualquier potencial conflicto de interés sea señalado. Esta información, además, debe ser incluida en la sección de los "Agradecimientos".

Normas para los autores

La *Rev Asoc Odontol Argent* adhiere a los requisitos de uniformidad del ICMJE, disponibles en *www.icmje.org*. Los artículos recibidos que no se ajusten estrictamente a estas instrucciones serán devueltos para su corrección antes de ser revisados por el Consejo Evaluador.

Aspectos generales a tener en cuenta

Los trabajos deberán constar de tres documentos: primera página, segunda página y escrito.

En la primera página se indicarán los siguientes datos, en el orden citado:

- Título del artículo (menos de 120 caracteres, incluidos los espacios) en español y en inglés.
- Nombres completos de los autores, en el siguiente orden: nombre/s (evitar iniciales) y apellido/s.
- Nombre completo del lugar de trabajo, institución, ciudad, país.
- Dirección postal completa del autor a quien debe dirigirse la correspondencia, incluyendo un número de teléfono fijo, un número de teléfono móvil y una dirección de correo electrónico.

En la segunda página debe constar un resumen del trabajo en castellano y otro en inglés (*abstract*). Debido a que el resumen es la parte esencial del artículo indizado en las bases de datos electrónicas y la única sección que se incluye en éstas, los autores deben cuidar que refleje con precisión el contenido del artículo. En él se deben proporcionar el contexto o los antecedentes del estudio, fijar sus objetivos, explicitar los procedimientos básicos (sujetos o animales de laboratorio que han participado en el estudio, criterios empleados para la asignación a grupos –cuando corresponda–, métodos de observación y de registro y análisis de la información recolectada), los principales resultados (incluyendo –cuando amerite– la magnitud de los efectos y su significación estadística) y las conclusiones. Deben destacarse las observaciones y los aspectos más novedosos y principales del estudio. El resumen no debe contener citas bibliográficas ni abreviaturas (excepto las correspondientes a las unidades de medida). Debe evitarse la mención de tablas y de figuras. Es necesario consignar, además, un máximo de seis "Palabras clave" (*Key words*) en español y en inglés; preferentemente, éstas deben estar incluidas en los listados de términos normalizados MeSH de MEDLINE, disponibles en *www.ncbi.nlm.nih.gov/mesh* y DeCS de LILACS, en línea en *decs.bvs.br/E/homepagee.htm*

Desde la tercera página, el trabajo debe contener el texto del artículo.

Para las unidades de medida se empleará el Sistema Internacional de Unidades (SI), usando la coma como separador decimal. En cuanto a las abreviaturas, siglas, acrónimos y símbolos, deben evitarse tanto en el título como en el resumen. Además, la primera vez que se empleen deben ir precedidos por la denominación completa (aclarando la abreviatura entre paréntesis), salvo que se trate de unidades incluidas en el SI.

Referencias. Deberán ordenarse con números arábigos, de manera correlativa, según su orden de aparición en el texto, en el que serán incluidas por medio de superíndices junto a la palabra (o signo de puntuación) que antecede. Las citas deberán seguir los requisitos de uniformidad para escritos del ICMJE, disponibles en *www.metodo.uab.cat/docs/Requisitos_de_Uniformidad.pdf*. En cuanto a los títulos de las revistas, éstos deben abreviarse según la lista de revistas indexadas para MEDLINE, publicadas por la NLM en su página web: *www.ncbi.nlm.nih.gov/journals*.

En el caso de los libros, deberán observar el siguiente orden: Apellido seguido de inicial del nombre (sin coma después del apellido ni punto después de la inicial) del autor o los autores, separados entre sí por comas. Título del libro (en cursivas). Edición. Ciudad de publicación, editorial, año, intervalo de páginas del texto que se necesita señalar. (Ejemplo: Braun J, Smith T. *Dentistry*. 3ª ed. Baltimore, Williams & Wilkins, 1987, pp. 219-22. // Ejemplo de capítulo de libro: Meltzer PS, Kallioniemi A, Trent JM. "Radiographic examination". En: Vogelstein B, Kinzler KW (eds.). *Diagnosis of pulpal and periapical disease*. 2ª ed. Nueva York, McGraw-Hill, 2002, pp. 93-113.)

Las referencias a artículos de revistas deberán respetar el siguiente orden: Apellido seguido de inicial del nombre (sin coma después del apellido ni punto después de la inicial) del autor o los autores (se mencionan los seis primeros; luego –si corresponde– deberá decir "*et al.*"), separados entre sí por comas. Título del trabajo. Título abreviado de la revista (en cursivas) seguido del año de edición; volumen: intervalo de páginas consultadas. (Ejemplo: Braun J, Twer P, Jali T, Nebot JL, Janet F, Herrera S, *et al*. Restauración de dientes fracturados. *Rev Asoc Odontol Argent* 1998;70:120-34.)

Cuando se trate de citas de artículos de revistas de Internet, deberá respetarse el siguiente orden: Apellido seguido de inicial del nombre (sin coma después del apellido ni punto después de la inicial) del autor o los autores (se admiten los seis primeros; luego deberá decir "*et al.*"), separados por comas. Título del trabajo. Título abreviado de la revista [aclaración –entre corchetes– que diga "en línea"]. Año, mes [citado día, mes, año]; volumen, intervalo de páginas [aprox. 3 p.]. Disponible en: página web. (Ejemplo: Abood S. Quality improvement initiative in nursing homes: the ANA acts in an advisory role. *Am J Nurs* [en línea]. 2002 junio [citado 12 agosto de 2002]; 102:6-8 [aprox 3 p.]. Disponible en: *www.nursingworld.org/AJN/2002/june/Wawatch.htm*.)

Para otros ejemplos de formatos de referencias, los autores deberán consultar la siguiente página web: *www.nlm.nih.gov/bsd/uniform_requirements.html*.

Por último, es recomendable que las citas bibliográficas correspondan a publicaciones de los últimos diez años.

Tablas. Recogen la información de forma concisa y la presentan de manera eficiente. Además, la ofrecen con los grados de detalle y de precisión deseados. Deberán tenerse en cuenta las siguientes instrucciones de presentación:

a. Remitir las tablas como archivos independientes, en formato "xls" (programa Excel).

b. Además, incluirlas al final del documento de Word.

c. Ordenar las tablas con números arábigos e indicar entre paréntesis en qué lugar del texto deberán ubicarse. Por ejemplo: "(tabla 1)".

d. En la parte superior de la tabla, asignar un título escueto. En la parte inferior, incluir las abreviaturas empleadas, en orden alfabético. Además, las tablas deben contener las medidas estadísticas de tendencia central y de dispersión (variabilidad) acordes con el tipo de datos presentados.

Por último, deberá tenerse en cuenta que el contenido de las tablas es autoexplicativo, por lo que los datos que la comprenden no deben figurar en el texto ni en las figuras.

Figuras. Se considera bajo este nombre a todo tipo de fotografías, gráficos o imágenes, sean en blanco y negro o en color. Las figuras deben ilustrar estrictamente el contenido del trabajo; deben evitarse aquellas que se consideren secundarias. Para su remisión, deberán tenerse en cuenta las siguientes instrucciones:

a. Remitir las figuras como archivos independientes, en formato "jpg" o "tif", y en alta definición (300 dpi).

b. Además, incluirlas al final del documento de Word, en dimensiones de, por lo menos, 20 × 15 cm.

c. Ordenar las figuras con números arábigos e indicar entre paréntesis en qué lugar del texto deberán ubicarse. Por ejemplo: "(figura 1)".

d. En el final del trabajo, consignar los epígrafes asignados a cada figura, sin olvidar indicar el número de figura a que corresponde cada uno.

e. En el caso de las micrografías, recordar que éstas deben contener indicadores internos de escala. Además, los símbolos, las flechas o las letras empleados deben contrastar con el fondo de la figura.

Finalmente, deberá tenerse en cuenta que las figuras no podrán incluir datos que permitan reconocer la identidad de los pacientes. En el caso contrario, para el uso de las imágenes, será necesario adjuntar el consentimiento del individuo fotografiado.

Tipología de trabajos

Según su contenido, los artículos que la revista considere que pueden ser incluidos en ella serán clasificados bajo los siguientes rubros: trabajos de investigación científica, de revisión sistemática y metaanálisis, de revisión, casos clínicos o series de casos, comunicaciones breves y cartas al director.

1. Trabajos de investigación científica. Son el resultado de experiencias u observaciones que implican un aporte a un área específica de la ciencia odontológica.

Su extensión máxima es de 5.000 palabras, desde la primera página hasta el final, excluyendo únicamente las tablas.

La primera página del documento deberá estar de acuerdo con el apartado de los aspectos generales.

En la segunda página deberá constar un resumen del trabajo, de no más de 150 palabras, en español y en inglés, estructurado según los siguientes subtítulos: Objetivo/s (*Aim*/s), Materiales y métodos (*Materials and methods*), Resultados (*Results*), Conclusión/es (*Conclusion*/s), Palabras clave (*Key words*).

El texto del artículo se dividirá en las siguientes secciones: Introducción, Materiales y métodos, Resultados, Discusión, Conclusión/es, Agradecimientos (si los hubiera), Conflictos de interés, Referencias.

2. Revisiones sistemáticas y metaanálisis. Consisten en la descripción de una patología, una técnica, un tratamiento o un método, planteada a partir de un interrogante cuidadosamente formulado, desde el que se dirige una búsqueda objetiva de la literatura científica, explicitando los criterios de inclusión y de exclusión. Tras el análisis de toda la evidencia disponible –que puede incluir la aplicación de la técnica estadística de metaanálisis–, se arriba a conclusiones que resumen el estado actual del conocimiento en relación con aquel interrogante.

La extensión máxima de este tipo de trabajos es de 5.000 palabras desde la primera página hasta el final, excluyendo únicamente las tablas.

La primera página del documento deberá estar de acuerdo con el apartado de los aspectos generales.

En la segunda página deberá ir un resumen del trabajo, de no más de 150 palabras, en español y en inglés, estructurado según los siguientes subtítulos: Objetivo/s (*Aim/s*), Materiales y métodos (*Materials and methods*), Resultados (*Results*), Conclusión/es (*Conclusion/s*), Palabras clave (*Key words*).

La estructura del artículo debe ser la siguiente: Introducción, Materiales y métodos, Resultados, Discusión, Conclusión/es, Agradecimientos (si los hubiera), Conflictos de interés, Referencias.

3. Trabajos de revisión. Informan acerca del estado actual del conocimiento sobre un tema determinado, con revisión de la bibliografía, sin explicitar los métodos para obtener y seleccionar la información presentada.

La extensión máxima es de 3.000 palabras desde la primera página hasta el final, excluyendo únicamente las tablas.

La primera página del documento deberá estar de acuerdo con el apartado de los aspectos generales.

En la segunda página deberá ir un resumen del trabajo, de no más de 150 palabras, en español y en inglés, no estructurado. Deberán incluirse las "Palabras clave", en ambos idiomas.

La estructura del artículo debe ser: Introducción, Desarrollo, Discusión, Conclusión/es, Agradecimientos (si los hubiera), Conflictos de interés, Referencias.

4. Casos clínicos o series de casos. Se trata de descripciones de situaciones clínicas no habituales o que revisten especial interés en su relación.

La extensión máxima es de 2.000 palabras.

La primera página del documento deberá estar de acuerdo con el apartado de los aspectos generales.

En la segunda página irá un resumen del trabajo, de no más de 150 palabras, estructurado en español y en inglés, según el siguiente esquema: Objetivo/s (*Aim/s*), Caso clínico (*Case report*), Conclusión/es (*Conclusion/s*), Palabras clave (*Key words*).

La estructura del artículo debe ser la siguiente: Introducción, Caso/s clínico/s, Discusión, Conclusión/es, Agradecimientos (si los hubiera), Conflictos de interés, Referencias.

5. Comunicaciones breves. Consisten en resultados preliminares que, por su interés, justifican su pronta difusión. Describen mejoras significativas en la práctica clínica, por ejemplo, el informe de una técnica novedosa, avances tecnológicos, o enfoques prácticos.

La extensión máxima es de 2.000 palabras.

La primera página del documento deberá estar de acuerdo con el apartado de los aspectos generales.

En la segunda página deberá constar un resumen del artículo, de no más de 150 palabras, en español y en inglés, no estructurado. Además, deberán incluirse las "Palabras clave", en ambos idiomas.

La estructura del artículo deberá ser la siguiente: Introducción, Informe, Discusión, Conclusión/es, Agradecimientos (si los hubiera), Conflictos de interés, Referencias.

6. Cartas al director. Se trata de observaciones y comentarios a trabajos publicados previamente en la revista, o la comunicación de observaciones o experiencias que puedan constituir un texto breve. La extensión máxima es de 1.000 palabras. Podrán citarse hasta seis referencias. Además, se admitirán una figura y un cuadro.

7. Otras secciones. La *Rev Asoc Odontol Argent* cuenta con otras secciones, como el editorial y los comentarios bibliográficos, que son escritos por los colaboradores del director y por el equipo periodístico de la publicación. Quienes deseen participar deberán contactarse con ellos.

En todos los casos, figuras y tablas no deben estar insertadas en el archivo de Word (ver indicaciones en el apartado de los aspectos generales).

Cualquier contingencia no prevista en estas instrucciones será resuelta por la Dirección de la revista y por la Comisión Directiva de la Asociación Odontológica Argentina.

Premio Anual Prof.ª Dr.ª Margarita Muruzábal al mejor trabajo de investigación científica publicado en la Revista de la Asociación Odontológica Argentina

En el año 2012, al cumplirse los cien años de la creación de la Biblioteca de la Asociación Odontológica Argentina, se instituyó el **"Premio Anual Prof.ª Dr.ª Margarita Muruzábal"**, honrando la memoria de la que fue en vida su relevante directora y logró convertirla, por medio de su capacidad y dedicación, en una de las más importantes en su tipo, dentro del ámbito latinoamericano.

El objetivo de este reconocimiento es impulsar el espíritu de investigación que aporte un avance significativo en el campo de la odontología.

El Premio será otorgado al mejor trabajo de **investigación científica** publicado en la Revista de la Asociación Odontológica Argentina. La entrega de la distinción se realizará en un acto público durante las jornadas bianuales de la Asociación Odontológica Argentina.

La evaluación será realizada por un jurado que se constituirá a tal fin y que se regirá por las siguientes bases:

- El jurado considerará los trabajos publicados en los números de las revistas aparecidos durante los dos años anteriores.
- El jurado estará integrado por cinco miembros. Será presidido por el director de la revista o por la persona a quien él designe –con voto de calidad en caso de empate– y por cuatro miembros que surgirán por sorteo de una nómina de diez investigadores de reconocida trayectoria.*
- La nómina será propuesta por el director de la revista de acuerdo con la temática de los trabajos que aspiran al premio, y aprobada por la Comisión Directiva de la Asociación Odontológica Argentina.
- Los miembros del jurado no podrán ser firmantes de ninguno de los trabajos considerados ni guardar relación de parentesco con ninguno de los autores.
- La decisión del jurado deberá ser tomada por mayoría simple, sesenta días antes de la fecha de entrega de la distinción, será inapelable y podrá contemplarse la posibilidad de que el premio sea declarado desierto.
- El premio consistirá en una suma de dinero en pesos –que será actualizada de acuerdo con la variación porcentual de la cuota del socio activo en el primer mes del año en que corresponda hacer entrega de la distinción– y un diploma de honor para el/los autor/es.

***Uno de los integrantes del jurado deberá ser experto en metodología de la investigación, y al menos dos deberán ser externos a la AOA, argentinos o extranjeros.**

Cualquier situación no contemplada en el presente reglamento será resuelta por la Comisión Directiva de la Asociación Odontológica Argentina.

La próxima entrega de los Premios se realizará en el marco de las 39.as Jornadas Internacionales de la AOA. Se premiará el mejor trabajo de investigación científica publicado en los años 2015 y 2016.